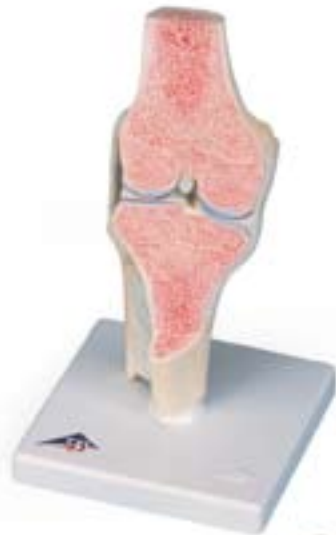
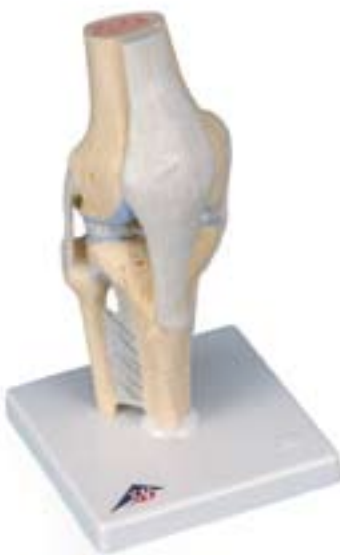
A89
(1000180)

Latin

- 1 Femur
- 2 Femur, condylus medialis
- 3 Lig. cruciatum anterius
- 4 Meniscus medialis
- 5 Tibia, tuberositas
- 6 Tibia
- 7 Lig. transversum genus
- 8 Meniscus lateralis
- 9 Femur, condylus lateralis
- 10 Femur, facies patellaris
- 11 Femur, epicondylus medialis
- 12 Lig. collaterale tibiale
- 13 Tibia, condylus medialis
- 14 Eminentia intercondylaris
- 15 Membrana interossea cruris
- 16 Fibula
- 17 Fibula, caput
- 18 Lig. capitis fibulae anterius
- 19 Lig. collaterale fibulare
- 20 Tibia, condylus lateralis
- 21 Femur, epicondylus lateralis
- 22 M. quadriceps femoris, tendo
- 23 Patella
- 24 Lig. patellae
- 25 Lig. capitis fibulae posterius
- 26 Lig. cruciatum posterius
- 27 Lig. meniscofemorale posterius
- 28 Patella, facies articularis

Sectional knee joint model, 3-part

English

This model can be used to demonstrate various disorders of the human knee joint (articulatio genus) and their respective therapies in a graphic way. The model shows a natural-sized, healthy right knee joint in upright position, including parts of the femur, tibia and fibula as well as the ligament system and the patella with part of the femoral tendon. The patella and attached tendon and the front half of the model (which is frontally sectioned) can be detached to reveal the internal structures.

- A** Anterior view of the right knee joint (articulatio genus), frontal section through the middle of the joint
- B** Posterior view of the right knee joint (articulatio genus)

- 1 Femur (thigh bone)
- 2 Medial condyle of femur
- 3 Anterior cruciate ligament
- 4 Medial meniscus of knee
- 5 Tuberosity of tibia
- 6 Tibia (shin bone)
- 7 Transverse ligament of knee
- 8 Lateral meniscus of knee
- 9 Lateral condyle of femur
- 10 Patellar surface of femur
- 11 Medial epicondyle of femur
- 12 Tibial collateral ligament
- 13 Medial condyle of tibia
- 14 Intercondylar eminence
- 15 Crural interosseous membrane
- 16 Fibula
- 17 Head of fibula
- 18 Anterior ligament of head of fibula
- 19 Fibular collateral ligament
- 20 Lateral condyle of tibia
- 21 Lateral epicondyle of femur
- 22 Tendon of quadriceps femoris muscle
- 23 Patella
- 24 Patellar ligament
- 25 Posterior ligament of head of fibula
- 26 Posterior cruciate ligament
- 27 Posterior meniscomfemoral ligament
- 28 Articular surface of patella

Gelenkschnitt-Modell des Knies, 3-teilig

Mit Unterstützung dieses Modells können verschiedene Erkrankungen am menschlichen Kniegelenk (Articulatio genus) und mögliche Therapieformen anschaulich erklärt werden. Dargestellt ist ein gesundes rechtes Kniegelenk in natürlicher Größe in aufrechter Position mit Teilen des Oberschenkels, Schien- und Wadenbeins sowie dem Bandapparat und der Kniescheibe mit einem Teil der Oberschenkelsehne. Die Kniescheibe mit Sehne sowie die vordere frontal geschnittene Hälfte des Modells lassen sich abnehmen, so dass die inneren Strukturen sichtbar werden.

A Rechtes Kniegelenk (Articulatio genus) von vorn, Frontalschnitt durch die Gelenkmitte

B Rechtes Kniegelenk (Articulatio genus) von hinten

- 1 Oberschenkelknochen
- 2 Innerer Gelenkknorren des Oberschenkels
- 3 Vorderes Kreuzband
- 4 Innenmeniskus
- 5 Rauigkeit des Schienbeins
- 6 Schienbein
- 7 Querverlaufendes Band des Kniegelenks
- 8 Außenmeniskus
- 9 Äußerer Gelenkknorren des Oberschenkels
- 10 Kniescheibengelenkfläche des Oberschenkelknochens
- 11 Innerer Epikondylus des Oberschenkels
- 12 Inneres Seitenband des Kniegelenks
- 13 Innerer Gelenkknorren des Schienbeins
- 14 Erhöhung zwischen den Gelenkknorren
- 15 Zwischenknochenmembran des Unterschenkels
- 16 Wadenbein
- 17 Wadenbeinkopf
- 18 Vorderes Band des Wadenbeinköpfchens
- 19 Äußeres Seitenband des Kniegelenks
- 20 Äußerer Gelenkknorren des Schienbeins
- 21 Äußerer Epikondylus des Oberschenkels
- 22 Sehne des vierköpfigen Oberschenkelmuskels
- 23 Kniescheibe
- 24 Kniescheibenband
- 25 Hinteres Band des Wadenbeinköpfchens
- 26 Hinteres Kreuzband
- 27 Band zwischen Meniskus und Oberschenkelknochen
- 28 Gelenkfläche der Kniescheibe

Modelo de la articulación de la rodilla, dividido en 3 partes

Español

Este modelo ayuda a explicar gráficamente las diversas enfermedades de la articulación de la rodilla (articulatio genus) humana y también las posibles formas de tratamiento. La articulación de una rodilla derecha sana está representada a tamaño natural y en posición erecta, incluyendo parte del muslo, de la tibia y del peroné, así como los ligamentos y la rótula.

- A** Articulación de la rodilla (articulatio genus) derecha, visión anterior, sección frontal por la mitad de la articulación
- B** Articulación de la rodilla (articulatio genus) derecha, visión posterior

- 1 Fémur
- 2 Fémur, cóndilo medial
- 3 Lig. cruzado anterior
- 4 Menisco medial
- 5 Tibia, tuberosidad
- 6 Tibia
- 7 Lig. transverso de la rodilla
- 8 Menisco lateral
- 9 Fémur, cóndilo lateral
- 10 Fémur, cara para la rótula
- 11 Fémur, epicóndilo medial
- 12 Lig. colateral tibial
- 13 Tibia, cóndilo medial
- 14 Eminencia intercondilar
- 15 Membrana interósea crural
- 16 Peroné
- 17 Peroné, cabeza
- 18 Lig. anterior de la cabeza del peroné
- 19 Lig. colateral peroné
- 20 Tibia, cóndilo lateral
- 21 Fémur, epicóndilo lateral
- 22 Tendón del músculo cuádriceps crural
- 23 Rótula
- 24 Lig. rotuliano
- 25 Lig. posterior de la cabeza del peroné
- 26 Lig. cruzado posterior
- 27 Lig. posterior meniscofemoral
- 28 Rótula, cara articular

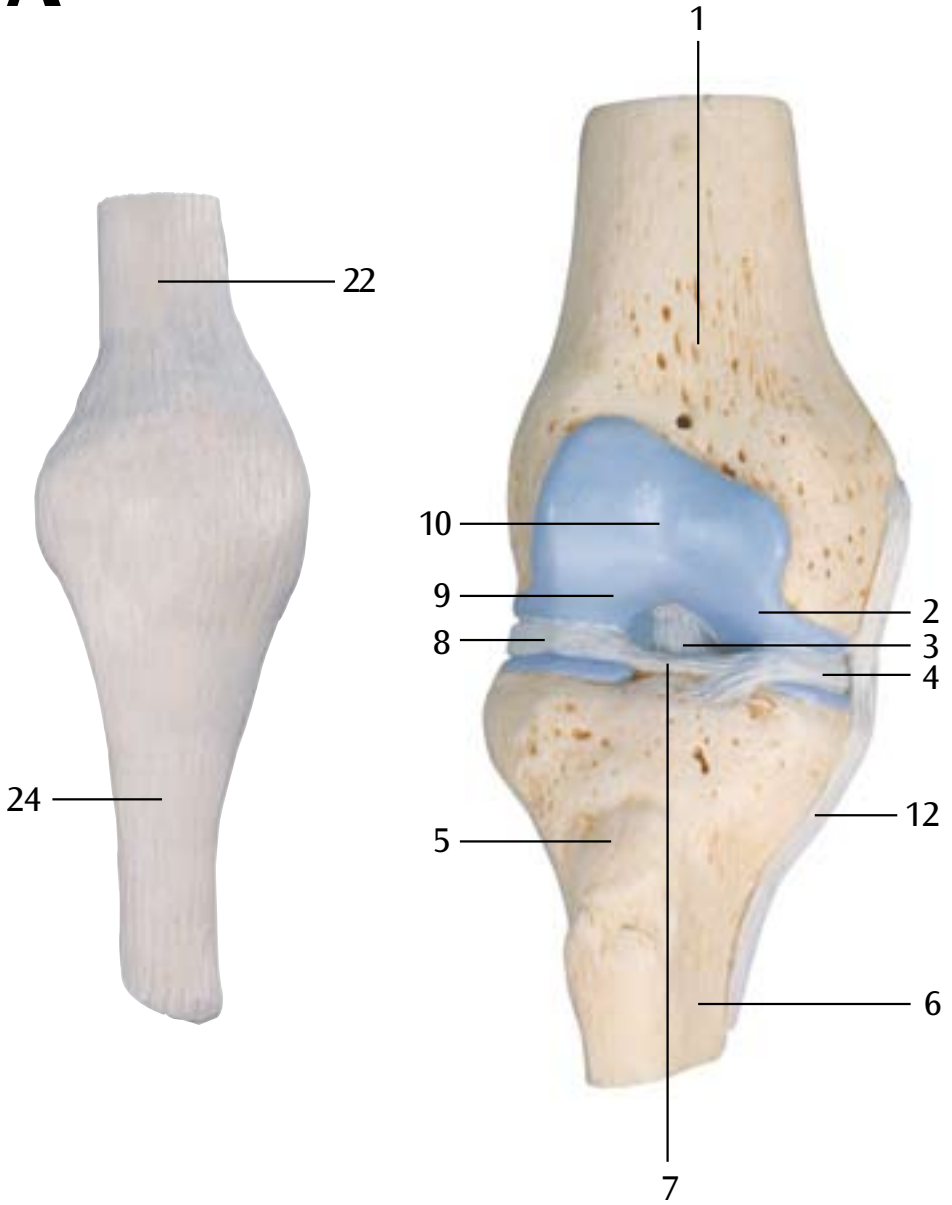
Modèle de coupe de l'articulation du genou, en 3 parties

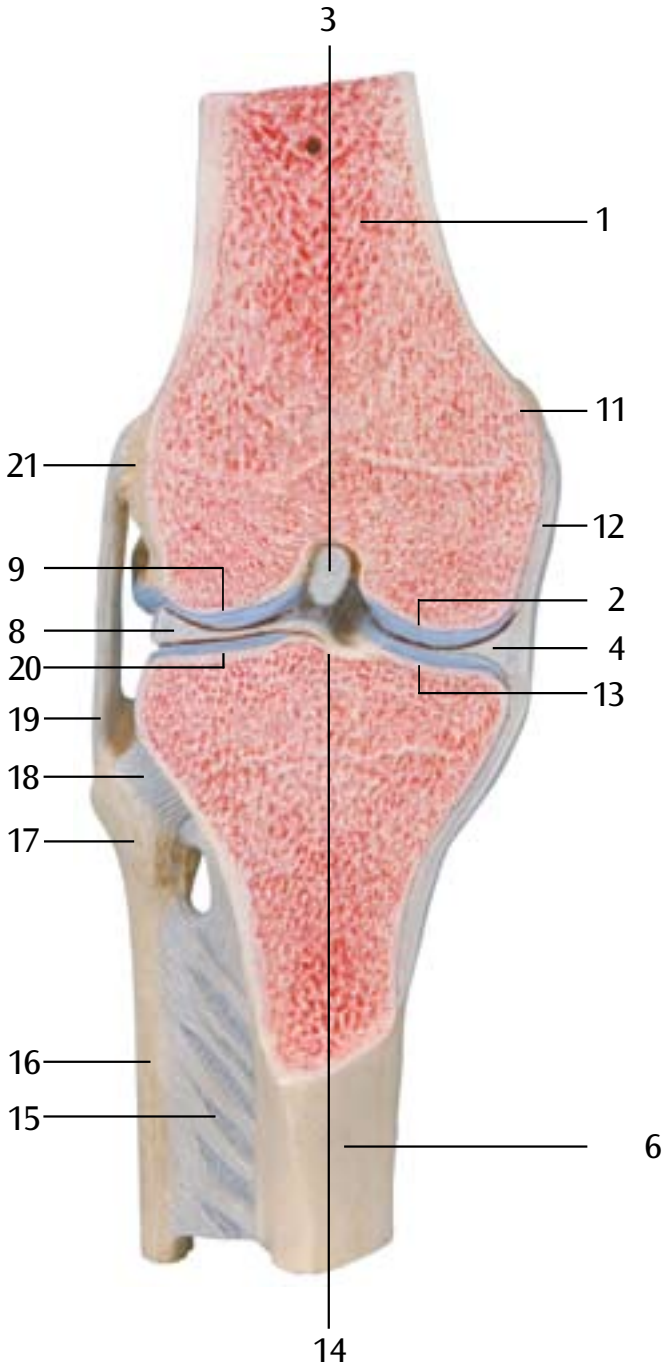
Ce modèle permet d'expliquer de manière suggestive les différentes affections de l'articulation du genou humain ainsi que les formes de thérapies éventuelles. Une articulation du genou droit saine et grandeur nature est représentée en position debout avec des parties de la cuisse, du tibia et du péroné ainsi que l'appareil ligamentaire et la rotule.

- A** Vue antérieure de l'articulation du genou droit, coupe frontale au centre de l'articulation
- B** Vue postérieure de l'articulation du genou droit

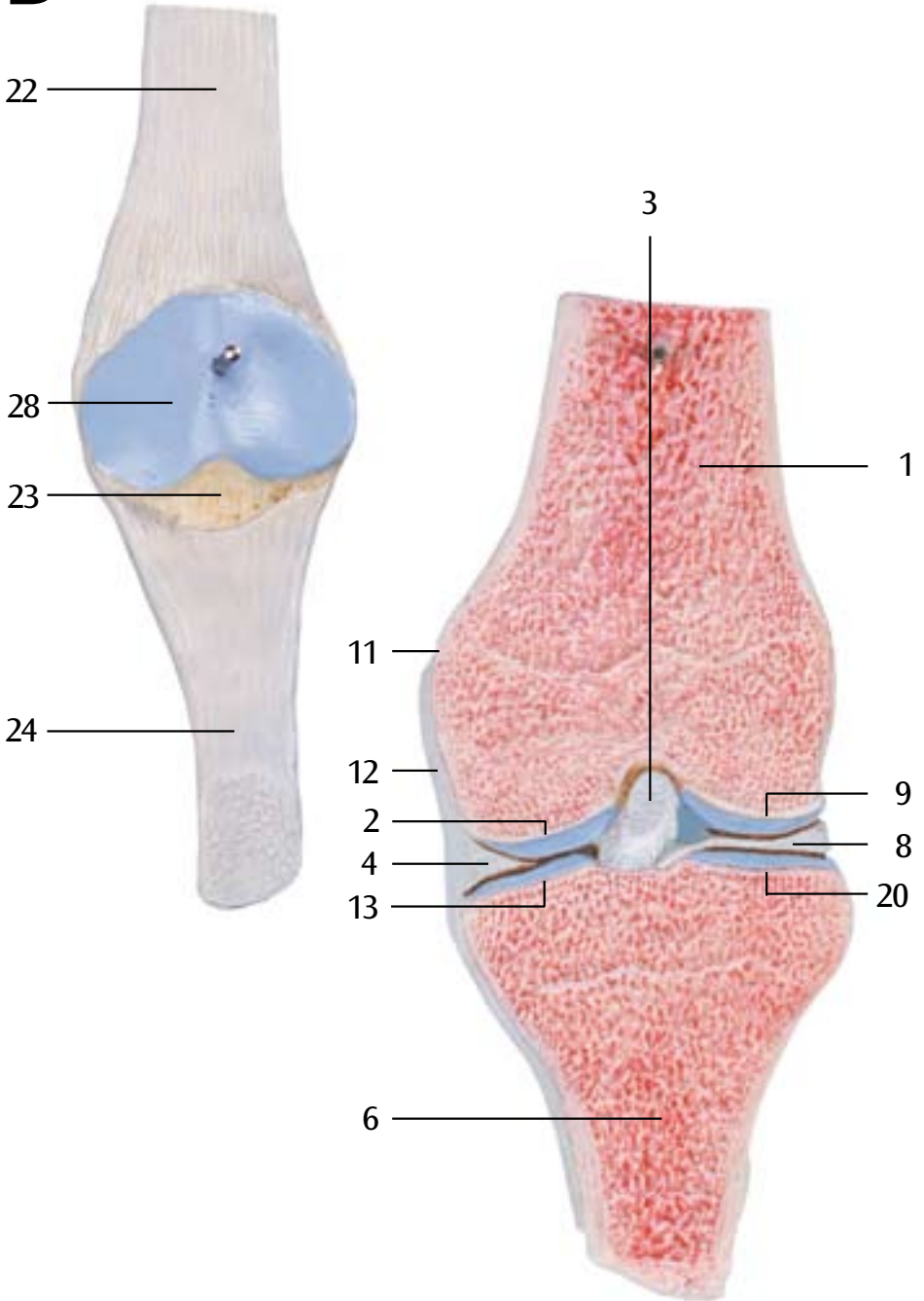
- 1 Fémur
- 2 Fémur, condyle médial
- 3 Ligament croisé antérieur
- 4 Ménisque médial
- 5 Tibia, tubérosité
- 6 Tibia
- 7 Ligament transverse du genou
- 8 Ménisque latéral
- 9 Fémur, condyle latéral
- 10 Fémur, face patellaire
- 11 Fémur, épicondyle médial
- 12 Ligament tibial collatéral
- 13 Tibia, condyle médial
- 14 Elévation entre les condyles
- 15 Membrane interosseuse de la jambe
- 16 Fibula
- 17 Fibula, tête
- 18 Ligament antérieur de la tête de la fibula
- 19 Ligament fibulaire collatéral
- 20 Tibia, condyle latéral
- 21 Fémur, épicondyle latéral
- 22 Tendon du muscle quadriceps de la cuisse
- 23 Patella
- 24 Ligament patellaire
- 25 Ligament postérieur de la tête de la fibula
- 26 Ligament croisé postérieur
- 27 Ligament ménisco-fémoral postérieur
- 28 Patella, face articulaire

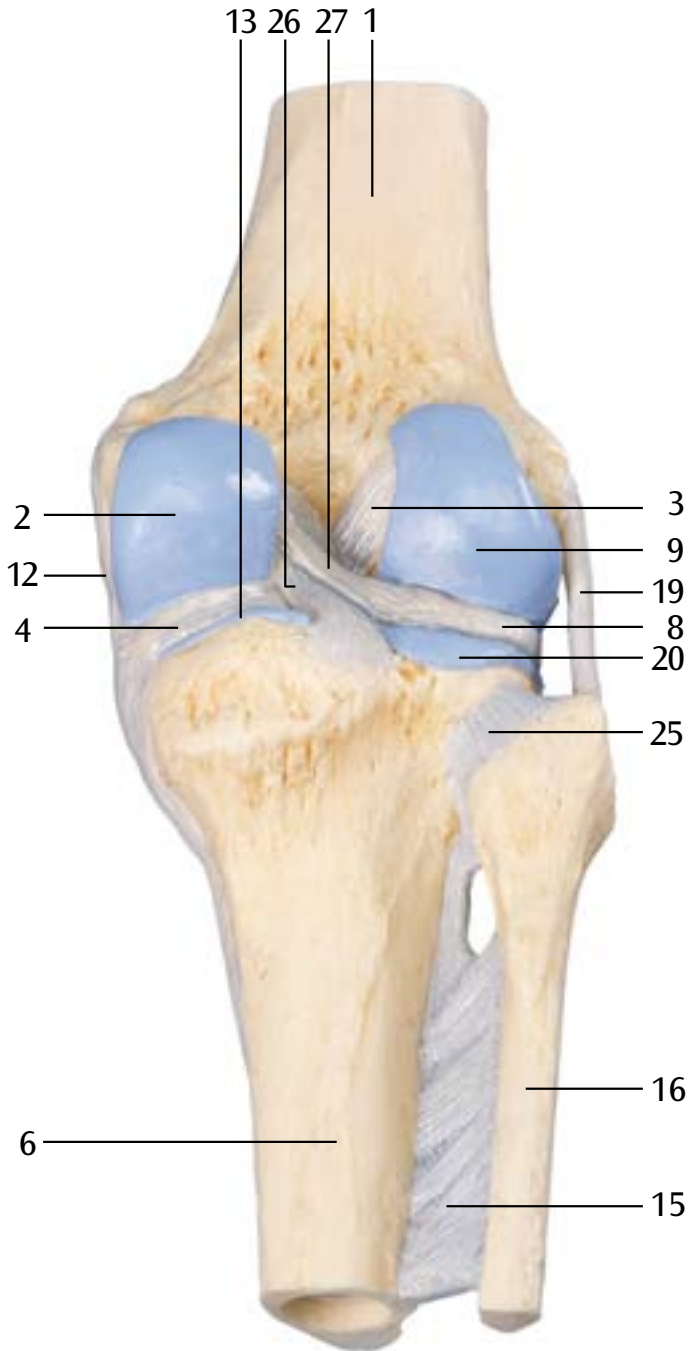
A





B





Modelo de corte de joelho, em 3 partes

Português

Com a ajuda deste modelo, podem ser explicadas visualmente as diferentes doenças da articulação do joelho (Articulatio genus) e as possíveis formas de terapêutica. Está representada a articulação de um joelho direito sadio em tamanho natural, em posição vertical com partes do fêmur, tibia e fibula, assim como o sistema de ligamentos e a rótula.

- A** Articulação do joelho direito (Articulatio genus) de frente, corte frontal pelo meio da articulação.
- B** Articulação do joelho direito (Articulatio genus) visto por trás.

- 1 Fêmur
- 2 Côndilo medial do fêmur
- 3 Ligamento cruzado anterior
- 4 Menisco medial
- 5 Tuberosidade tibial
- 6 Tibia
- 7 Ligamento transversal do joelho
- 8 Menisco lateral
- 9 Côndilo lateral do fêmur
- 10 Superfície patelar do fêmur
- 11 Epicôndilo medial do fêmur
- 12 Ligamento colateral da tibia
- 13 Côndilo medial da tibia
- 14 Eminência intercondilar
- 15 Membrana interóssea da perna (ligamento tibiofibular médio)
- 16 Fibula (perônio)
- 17 Cabeça da fibula
- 18 Ligamento anterior da cabeça da fibula
- 19 Ligamento colateral fibular (ligamento lateral do joelho)
- 20 Côndilo lateral da tibia
- 21 Epicôndilo lateral do fêmur
- 22 Ligamento do músculo quadríceps femoral
- 23 Rótula (patela)
- 24 Ligamento patelar
- 25 Ligamento posterior da cabeça da fibula
- 26 Ligamento cruzado posterior
- 27 Ligamento meniscofemoral posterior
- 28 Superfície articular da patela

Modello della sezione articolare del ginocchio, in 3 parti

Con questo modello si possono esemplificare diverse lesioni dell'articolazione del ginocchio, nonché i possibili interventi terapeutici. Il modello illustra l'articolazione sana del ginocchio destro, a grandezza naturale e in posizione eretta, con parte del femore, della tibia, del perone, dei legamenti, e della rotula con una porzione del tendine femorale. La rotula con tendine e la metà anteriore a sezione frontale del modello si possono rimuovere per rendere visibili le strutture interne.

A Articolazione destra del ginocchio, vista dal davanti, con sezione frontale a metà l'articolazione

B Articolazione destra del ginocchio, vista da dietro

- 1 Femore
- 2 Femore, condilo mediale
- 3 Leg. crociato anteriore
- 4 Menisco mediale
- 5 Tibia, tuberosità
- 6 Tibia
- 7 Leg. trasverso del ginocchio
- 8 Menisco laterale
- 9 Femore, condilo laterale
- 10 Femore, faccia della rotula
- 11 Femore, epicondilo mediale
- 12 Leg. laterale interno del ginocchio
- 13 Tibia, condilo interno
- 14 Eminenza intercondilare
- 15 Membrana interossea della gamba
- 16 Perone
- 17 Perone, testa
- 18 Leg. della testa della fibula anteriore
- 19 Leg. laterale esterno del ginocchio
- 20 Tibia, condilo esterno
- 21 Femore, epicondilo laterale
- 22 Tendine del muscolo quadricefalo della coscia
- 23 Rotula
- 24 Leg. rotuleo
- 25 Leg. della testa della fibula posteriore
- 26 Leg. crociato posteriore
- 27 Leg. meniscefemorale posteriore
- 28 Rotula, faccia articolare

Модель коленного сустава в разрезе, состоящая из 3 частей

Эту модель можно использовать для наглядной демонстрации различных заболеваний коленного сустава у человека и соответствующих методов лечения. Модель представляет собой макет здорового правого коленного сустава в натуральную величину в вертикальном положении, включая фрагменты бедренной кости, большеберцовой кости и малоберцовой кости, а также связочный аппарат и надколенник с фрагментом бедренного сухожилия. Надколенник и прикрепленное к нему сухожилие и передняя половина модели (с фронтальным сечением) могут быть сняты, чтобы показать внутренние анатомические образования.

A Правый коленный сустав, вид спереди, во фронтальном разрезе через середину сустава.

B Правый коленный сустав, вид сзади

- 1 Бедро (бедренная кость)
- 2 Медиальный мыщелок бедра
- 3 Передняя крестообразная связка
- 4 Медиальный мениск колена
- 5 Бугристость большеберцовой кости
- 6 Большеберцовая кость
- 7 Поперечная связка колена
- 8 Латеральный мениск коленного сустава
- 9 Латеральный мыщелок бедра
- 10 Надколенниковая поверхность бедренной кости
- 11 Медиальный надмыщелок бедра
- 12 Внутренняя боковая связка коленного сустава
- 13 Медиальный мыщелок большеберцовой кости
- 14 Межмыщелковое возвышение
- 15 Межкостная перепонка голени
- 16 Малоберцовая кость
- 17 Головка малоберцовой кости
- 18 Передняя связка головки малоберцовой кости
- 19 Наружная боковая связка коленного сустава
- 20 Латеральный мыщелок большеберцовой кости
- 21 Латеральный надмыщелок бедра
- 22 Сухожилие квадратной мышцы бедра
- 23 Надколенник
- 24 Связка надколенника
- 25 Задняя связка головки малоберцовой кости
- 26 Задняя крестообразная связка
- 27 Задняя мениско-бедренная связка
- 28 Суставная поверхность надколенника

部分膝关节模型，3部分

中文

这款模型用于演示人体膝关节（articulatio genus）的各种病症以及这些病症的治疗方法。模型展示了一个实物尺寸的健康人体右膝关节直立位置的模型，包括股骨、胫骨和腓骨，同时包括韧带系统和带有部分股骨肌腱的髌骨。髌骨和髌骨上的肌腱以及模型的前半部分（正切面）可拆卸，用于展示内部结构。

A 右膝关节（articulatio genus）前面观，通过关节中间的额切面

B 右膝关节（articulatio genus）后面观

- 1 股骨
- 2 股骨内髁
- 3 前十字韧带
- 4 膝关节内侧半月板
- 5 胫骨结节
- 6 胫骨
- 7 膝盖横韧带
- 8 膝关节外侧半月板
- 9 股骨外侧髁
- 10 股骨髌面
- 11 股骨内上髁
- 12 胫侧副韧带
- 13 胫骨内踝
- 14 髁间隆起
- 15 小腿骨间膜
- 16 腓骨
- 17 腓骨头
- 18 腓骨头前韧带
- 19 腓侧副韧带
- 20 胫骨外侧髁
- 21 股骨外上髁
- 22 股四头肌肌腱
- 23 髌骨
- 24 髌韧带
- 25 腓骨头后韧带
- 26 后交叉韧带
- 27 板股后韧带
- 28 髌骨关节面

