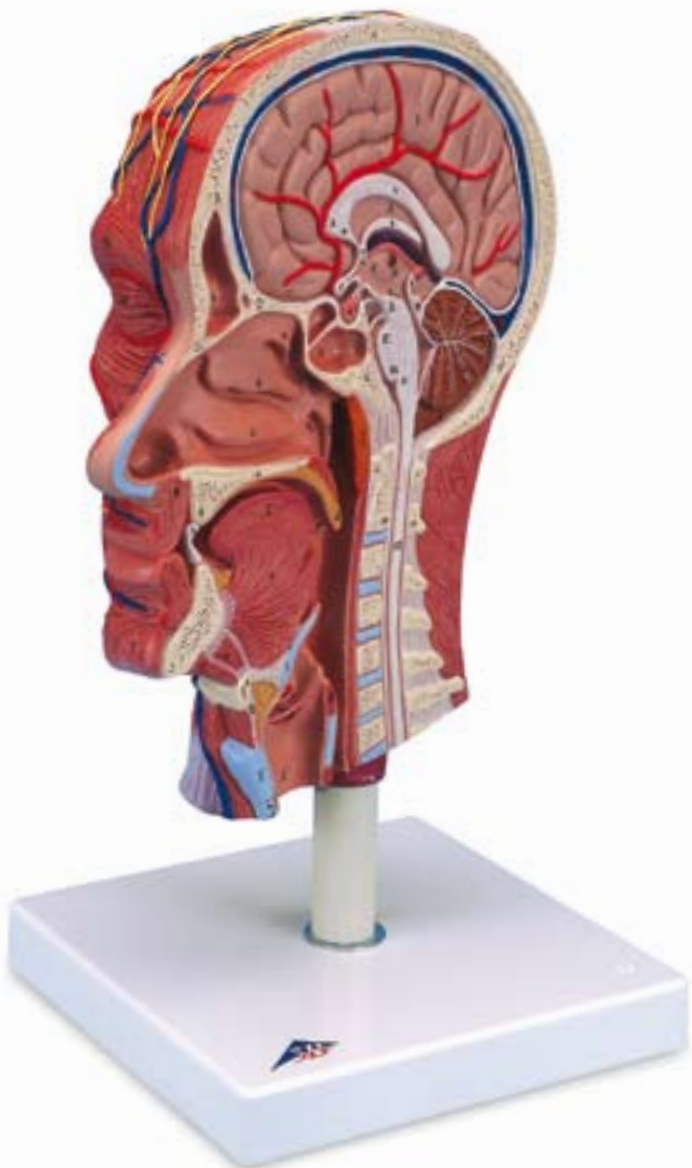



**C14**

**OSSA**

- A Os parietale
- B Os frontale
- a Sinus frontalis
- C Os nasale
- D Os ethmoidale
- E Os sphenoidale
- b Sinus sphenoidalis
- F Os occipitale
- G Maxilla
- H Os palatinum
- I Mandibula
- K Os hyoideum
- L Atlas
- M Axis

**ENCEPHALON**

- I Telencephalon
- II Diencephalon
- III Mesencephalon
- IV Metencephalon
- V Myelencephalon
- I, II, III Cerebrum
- 1 Sinus sagittalis superior
- 2 Tentorium cerebelli
- 3 Cerebellum
- 3a Arbor vitae
- 4 Corpus callosum
- 4a Rostrum corporis callosi
- 4b Genu corporis callosi
- 5 Septum pellucidum
- 6 Fornix
- 7 Commissura anterior
- 8 Adhesio interthalamica
- 9 Commissura posterior
- 10 Thalamus
- 11 Foramen interventriculare
- 12 Aqueductus mesencephali
- 13 Ventriculus quartus
- 14 Glandula pinealis
- 15 Chiasma opticum
- 16 Hypophysis
- 17 Corpus mammillare
- 18 Lamina tecti
- 19 Velum medullare superius
- 20 Pons
- 21 Medulla oblongata
- 22 Medulla spinalis

**CAVITAS NASI, CAVITAS PHARYNGIS et CAVITAS ORIS**

- a Concha nasalis superior
- b Concha nasalis media

- c Concha nasalis inferior
- d Ostium pharyngeum tubae auditivum
- e Recessus pharyngeus
- f Tonsilla pharyngealis
- g M. orbicularis oris
- h Dentes incisivi
- i Uvula palatina
- k Tonsilla palatina
- l Lingua
- m M. geniohyoideus
- n M. mylohyoideus
- o Pharynx
- p M. genioglossus

**23 LARYNX**

- I Epiglottis
- II Cartilago thyroidea
- III Cartilago cricoidea
- IV Lig. thyrohyoideum medianum
- V Lig. cricothyroideum medianum
- VI M. arytenoideus transversus
- VII Plica vestibularis
- VIII Plica vocalis
- IX Ventriculus laryngis
- X Trachea
- XI Oesophagus

**MUSCULI**

- 24 M. occipitofrontalis, venter frontalis
- 24a Galea aponeurotica
- 25 M. occipitofrontalis, venter occipitalis
- 26 M. auricularis posterior
- 27 M. auricularis anterior
- 28 M. temporoparietalis
- 24, 25+28 M. epicranius
- 29 M. orbicularis oculi, pars orbitalis
- 30 M. orbicularis oculi, pars palpebralis
- 31 M. nasalis
- 32 M. levator labii superioris alaeque nasi
- 33 M. levator labii superioris
- 34 M. zygomaticus minor
- 35 M. orbicularis oris
- 36 M. zygomaticus major
- 37 M. buccinator
- 38 M. risorius
- 39 M. depressor anguli oris
- 40 M. depressor labii inferioris
- 41 M. mentalis
- 42 M. masseter
- 43 M. sternocleidomastoideus
- 44 M. digastricus
- 45 M. stylohyoideus
- 46 M. mylohyoideus

## **Latin**

- 47 M. sternohyoideus
- 48 M. thyrohyoideus
- 49 M. omohyoideus, venter superior
- 50 M. trapezius
- 51 M. splenius capitis
- 52 M. levator scapulae
- 53 M. scalenus medius
- 54 M. scalenus anterior
- 55 M. semispinalis capitis

## **VASA SANGUINEA**

### **ARTERIAE**

- 56 A. carotis communis
- 57 A. facialis
- 58 A. transversa faciei
- 59 A. temporalis superficialis
- 59a Ramus parietalis
- 59b Ramus frontalis
- 60 A. auricularis posterior
- 61 A. occipitalis

### **VENAE**

- 62 V. jugularis anterior
- 63 V. jugularis externa
- 64 V. jugularis interna
- 65 V. facialis
- 66 V. occipitalis

### **NERVI**

- a N. facialis
- b N. auriculotemporalis
- c N. zygomaticus
- d N. buccalis
- e Ramus marginalis mandibulae nervi facialis
- f N. auricularis posterior
- g N. auricularis magnus
- h N. occipitalis minor
- i N. occipitalis major
- k N. transversus colli
- l N. supraclavicularis
- m N. accessorius

- 67 Auris externa
- 68 Glandula parotidea

# Half Head with Musculature

English

## Median section

### BONES

- A Parietal bone
- B Frontal bone
- a Frontal sinus
- C Nasal bone
- D Ethmoidal bone
- E Sphenoid
- b Sphenoidal sinus
- F Occipital bone
- G Maxilla
- H Palatine bone
- I Mandible
- K Hyoid bone
- L Atlas
- M Axis

### BRAIN


- I Telencephalon
- II Diencephalon
- III Mesencephalon
- IV Metencephalon
- V Myelencephalon
- I, II, III Cerebrum
- 1 Superior sagittal sinus
- 2 Tentorium cerebelli
- 3 Cerebellum
- 3a Arbor vitae
- 4 Corpus callosum
- 4a Rostrum of corpus callosum
- 4b Genu of corpus callosum
- 5 Pellucid septum
- 6 Fornix
- 7 Anterior commissure
- 8 Interthalamic adhesion
- 9 Posterior commissure
- 10 Thalamus
- 11 Interventricular foramen
- 12 Aqueduct of midbrain
- 13 Fourth ventricle
- 14 Pineal gland
- 15 Optic chiasm
- 16 Pituitary gland
- 17 Mammillary body
- 18 Tectal plate
- 19 Superior medullary velum
- 20 Pons
- 21 Medulla oblongata
- 22 Spinal cord

### NASAL CAVITY, CAVITY of PHARYNX and ORAL CAVITY

- a Superior nasal concha

- b Middle nasal concha
- c Inferior nasal concha
- d Pharyngeal opening of auditory tube
- e Pharyngeal recess
- f Pharyngeal tonsil
- g Orbicularis oris
- h Incisors
- i Palatine uvula
- k Palatine tonsil
- l Tongue
- m Genohyoid
- n Mylohyoid
- o Pharynx
- p Genioglossus

### 23 LARYNX

- I Epiglottis
- II Thyroid cartilage
- III Cricoid cartilage
- IV Median thyrohyoid ligament
- V Median cricothyroid ligament
- VI Transverse arytenoid
- VII Vestibular fold 
- VIII Vocal fold
- IX Laryngeal ventricle
- X Trachea
- XI Esophagus

### Muscle side

#### MUSCLES

- 24 Frontal belly of occipitofrontalis
- 24a Epicranial aponeurosis
- 25 Occipital belly of occipitofrontalis
- 26 Auricularis posterior
- 27 Auricularis anterior
- 28 Temporoparietalis
- 24, 25 + 28 Epicranius
- 29 Orbital part of orbicularis oculi
- 30 Palpebral part of orbicularis oculi
- 31 Nasalis
- 32 Levator labii superioris alaeque nasi
- 33 Levator labii superioris
- 34 Zygomaticus minor
- 35 Orbicularis oris
- 36 Zygomaticus major
- 37 Buccinator
- 38 Risorius
- 39 Depressor anguli oris
- 40 Depressor labii inferioris
- 41 Mentalis
- 42 Masseter
- 43 Sternocleidomastoid
- 44 Digastric

## **English**

- 45 Stylohyoid
- 46 Mylohyoid
- 47 Sternohyoid
- 48 Thyrohyoid
- 49 Superior belly of omohyoid
- 50 Trapezius
- 51 Splenius capitis
- 52 Levator scapulae
- 53 Scalenus medius
- 54 Scalenus anterior
- 55 Semispinalis capitis

## **BLOOD VESSELS**

### **ARTERIES**

- 56 Common carotid artery
- 57 Facial artery
- 58 Transverse facial artery
- 59 Superficial temporal artery
- 59a Parietal branch
- 59b Frontal branch
- 60 Posterior auricular artery
- 61 Occipital artery

### **VEINS**

- 62 Anterior jugular vein
- 63 External jugular vein
- 64 Internal jugular vein
- 65 Facial vein
- 66 Occipital vein

### **NERVES**

- a Facial nerve
  - b Auriculotemporal nerve
  - c Zygomatic nerve
  - d Buccal nerve
  - e Marginal mandibular branch of facial nerve
  - f Posterior auricular nerve
  - g Great auricular nerve
  - h Lesser occipital nerve
  - i Greater occipital nerve
  - k Transverse cervical nerve
  - l Supraclavicular nerve
  - m Accessory nerve
- 
- 67 External ear
  - 68 Parotid gland

# Halber Kopf mit Muskulatur

Deutsch

## Medianschnitt

### KNOCHEN

- A Scheitelbein
- B Stirnbein
- a Stirnhöhle
- C Nasenbein
- D Siebbein
- E Keilbein
- b Keilbeinhöhle
- F Hinterhauptbein
- G Oberkiefer
- H Gaumenbein
- I Unterkiefer
- K Zungenbein
- L Atlas, 1. Halswirbel
- M Axis, 2. Halswirbel

### GEHIRN

- I Endhirn
- II Zwischenhirn
- III Mittelhirn
- IV Hinterhirn
- V Nachhirn
- I, II, III Großhirn
- 1 Obere Pfeilblutader
- 2 Kleinhirnzelt
- 3 Kleinhirn
- 3a Lebensbaum
- 4 Balken
- 4a Balkenschnabel
- 4b Balkenknie
- 5 Scheidewand der Seitenkammervorderhörner
- 6 Gewölbe
- 7 Vordere Kommissur
- 8 Verbindung der Thalamushälften
- 9 Hintere Kommissur
- 10 Thalamus
- 11 Verbindung zwischen beiden Seitenhirnwasserkammern und der 3. Hirnwasserkammer
- 12 Verbindung zwischen der 3. und 4. Hirnwasserkammer im Mittelhirn
- 13 4. Hirnwasserkammer
- 14 Zirbeldrüse
- 15 Sehnervenkreuzung
- 16 Hirnanhangsdrüse
- 17 Corpus mammillare, Erhebung beidseits der Hirnbasis
- 18 Vierhügelplatte
- 19 Oberes Marksegel
- 20 Brücke
- 21 Verlängertes Mark
- 22 Rückenmark

## NASEN-, RACHEN- und MUNDHÖHLE

- a Obere Nasenmuschel
- b Mittlere Nasenmuschel
- c Untere Nasenmuschel
- d Rachenmündung der Eustachischen Röhre
- e Seitliche Nische des Nasen-Rachen-Raumes hinter der Ohrtrompete
- f Rachenmandel
- g Ringmuskel des Mundes
- h Schneidezähne
- i Gaumenzäpfchen
- k Gaumenmandel
- l Zunge
- m Kinn-Zungenbein-Muskel
- n Unterkiefer-Zungenbein-Muskel
- o Rachen
- p Kinn-Zungen-Muskel

## 23 KEHLKOPF

- I Kehldeckel
- II Schildknorpel
- III Ringknorpel
- IV Mittleres Schildknorpel-Zungenbein-Band
- V Mittleres Schildknorpel-Ringknorpel-Band
- VI Querer Gießbeckenknorpelmuskel
- VII Taschenfalte
- VIII Stimmfalte
- IX Kehlkopftasche
- X Luftröhre
- XI Speiseröhre

## Muskelseite

### MUSKELN

- 24 Stirn-Hinterhaupt-Muskel, vorderer Bauch
- 24a Sehnenhaube auf dem Schädeldach
- 25 Stirn-Hinterhaupt-Muskel, hinterer Bauch
- 26 Hinterer Ohrmuskel
- 27 Vorderer Ohrmuskel
- 28 Schläfen-Scheitel-Muskel
- 24, 25, 28 Muskel des Schädeldachs
- 29 Augenteil des Augenringmuskel
- 30 Augenlidteil des Augenringmuskels
- 31 Nasenmuskel
- 32 Muskel, der die mittlere Oberlippe und den Nasenflügel hebt
- 33 Heber der Oberlippe
- 34 Kleiner Jochbeinmuskel
- 35 Ringmuskel des Mundes
- 36 Großer Jochbeinmuskel

## **Deutsch**

- 37 Wangenmuskel
- 38 Lachmuskel
- 39 Mundwinkelsenker
- 40 Unterlippensenker
- 41 Kinnmuskel
- 42 Kaumuskel
- 43 Kopfwendemuskel
- 44 Zweibäuchiger Unterkiefermuskel
- 45 Griffelfortsatz-Zungenbein-Muskel
- 46 Unterkiefer-Zungenbein-Muskel
- 47 Brustbein-Zungenbein-Muskel
- 48 Schildknorpel-Zungenbein-Muskel
- 49 Schulter-Zungenbein-Muskel, oberer Bauch
- 50 Kappenmuskel
- 51 Riemenmuskel des Kopfes
- 52 Schulterblattheber
- 53 Mittlerer Rippenhalter
- 54 Vorderer Rippenhalter
- 55 Halbdornmuskel des Kopfes

- 67 Äußeres Ohr
- 68 Ohrspeicheldrüse

## **BLUTGEFÄSSE**

### **SCHLAGADERN (ARTERIEN)**

- 56 Gemeinsame Kopf-Hals-Schlagader
- 57 Gesichtsschlagader
- 58 Quere Gesichtsschlagader
- 59 Oberflächliche Schläfenarterie
- 59a Scheitelast
- 59b Stirnast
- 60 Hintere Ohrschlagader
- 61 Hinterhauptschlagader

### **VENEN**

- 62 Vordere Halsvene
- 63 Äußere Halsvene
- 64 Innere Halsvene
- 65 Gesichtsvene
- 66 Hinterhauptvene

### **NERVEN**

- a Gesichtsnerv
- b Ohr-Schläfen-Nerv
- c Jochbeinnerv
- d Wangennerv
- e Unterkieferrandast des Gesichtsnervs
- f Hinterer Ohrnerv
- g Großer Ohrnerv
- h Kleiner Hinterhauptnerv
- i Großer Hinterhauptnerv
- k Hautnerv des Halses
- l Schlüsselbeinnerv
- m Beinerv

# Media cabeza con musculatura

Español

## Incisión media

### HUESO

- A Hueso parietal
- B Hueso frontal
- a Seno frontal
- C Hueso nasal
- D Hueso etmoidal
- E Hueso esfenoides
- b Seno esfenoidal
- F Hueso occipital
- G Maxilar
- H Hueso palatino
- I Mandíbula
- K Hueso hioides
- L Atlas
- M Axis

### ENCÉFALO

- I Telencéfalo
- II Diencéfalo
- III Mesencéfalo
- IV Opistencéfalo
- V
- I, II, III Cerebro
- 1 Seno sagital superior
- 2 Tienda del cerebelo
- 3 Cerebelo
- 3a Cerebelo, cuerpo medular
- 4 Cuerpo caloso
- 4a Cuerpo caloso, pico
- 4b Cuerpo caloso, rodilla
- 5 Septum pellucidum
- 6 Fórnix
- 7 Comisura anterior
- 8 Comisura intertalámica
- 9 Comisura posterior
- 10 Tálamo
- 11 Foramen interventricular
- 12 Acueducto mesencéfalo
- 13 IV ventrículo
- 14 Glándula pineal
- 15 Quiasma óptico
- 16 Hipófisis
- 17 Cuerpo de la mama
- 18 Lámina cuadrigemina
- 19 Velo medular superior
- 20 Puente
- 21 Médula oblonga
- 22 Médula espinal

## CAVIDAD NASAL, CAVIDAD FARÍNGEA y

### CAVIDAD ORAL

- a Cornete nasal superior

- b Cornete nasal medio
- c Cornete nasal inferior
- d Trompa auditiva, orificio faringeo
- e Recesso faríngeo
- f Amígdala faríngea
- g M. orbicular de la boca
- h Dientes incisivos
- i Úvula palatina
- k Amígdala palatina
- l Lengua
- m M. geniohioideo
- n M. milohioideo
- o Faringe
- p M. geniogloso

## 23 LARINGE

- I Epiglotis
- II Cartílago tiroides
- III Cartílago cricoides
- IV Lig. tirohioideo mediano
- V Lig. cricotiroides mediano
- VI M. aritenoides transverso
- VII Pliegue vestibular
- VIII Pliegue vocal
- IX Ventrículo laríngeo
- X Tráquea
- XI Esófago

## Lado del músculo

### MÚSCULOS

- 24 M. occipitofrontal, vientre frontal
- 24a Galea aponeurótica
- 25 M. occipitofrontal, vientre occipital
- 26 M. auricular posterior
- 27 M. auricular anterior
- 28 M. temporoparietal
- 24, 25, 28 M. epicranio
- 29 M. orbicular del ojo, porción orbitaria
- 30 M. orbicular del ojo, porción palpebral
- 31 M. nasal
- 32 M. elevador del labio superior y del ala de la nariz
- 33 M. elevador del labio superior
- 34 M. cigomático menor
- 35 M. orbicular de la boca
- 36 M. cigomático mayor
- 37 M. buccinador
- 38 M. risorio
- 39 M. depresor del ángulo de la boca
- 40 M. depresor del labio inferior
- 41 M. mental
- 42 M. masetero
- 43 M. estرنocleidomastoideo



## **Español**

- 44 Músculo digástrico
- 45 M. estilohioideo
- 46 M. milohioideo
- 47 M. esternohioideo
- 48 M. tirohioideo
- 49 M. omohioideo, vientre superior
- 50 M. trapecio
- 51 M. esplenio de la cabeza
- 52 M. elevador de la escápula
- 53 M. escaleno medio
- 54 M. escaleno anterior
- 55 M. semiespinoso de la cabeza

## **VASOS SANGUÍNEOS**

### **ARTERIAS**

- 56 A. carótida común
- 57 A. facial
- 58 A. transversa facial
- 59 A. temporal superficial
- 59a Rama parietal
- 59b Rama frontal
- 60 A. auricular posterior
- 61 A. occipital

### **VENAS**

- 62 V. yugular anterior
- 63 V. yugular externa
- 64 V. yugular interna
- 65 V. facial
- 66 V. occipital

### **NERVIOS**

- a N. facial
  - b N. auriculotemporal
  - c N. cigomático
  - d N. bucal
  - e Rama marginal mandibular del nervio facial
  - f N. auricular posterior
  - g N. auricular mayor
  - h N. occipital menor
  - i N. occipital mayor
  - k N. transverso del cuello
  - l Nervio supraclavicular
  - m N. accesorio
- 
- 67 Oído externo
  - 68 Glándula parótida

# Demi-tête avec musculature

Français

## Incision médiane

### OS

- A Os pariétal
- B Os frontal
- a Sinus frontal
- C Os nasal
- D Os ethmoïde
- E Os sphénoïde
- b Sinus sphénoïdal
- F Os occipital
- G Maxilla
- H Os palatin
- I Mandibule
- K Os hyoïde
- L Atlas
- M Axis

### ENCÉPHALE

- I Télencéphale
- II Diencephale
- III Mésencéphale
- IV Métencéphale
- V
- I, II, III Cerveau
- 1 Sinus sagittal supérieur
- 2 Tente du cervelet
- 3 Cervelet
- 3a Arbre de vie
- 4 Corps calleux
- 4a Corps calleux, rostre
- 4b Corps calleux, genou
- 5 Septum pellucidum
- 6 Fornix
- 7 Commissure cérébrale antérieure
- 8 Adhésion interthalamique
- 9 Commissure postérieure
- 10 Thalamus
- 11 Foramen interventriculaire
- 12 Aqueduc mésencéphalique (cérébral)
- 13 Ventricule 4e
- 14 Glande pinéale
- 15 Chiasma optique
- 16 Hypophyse
- 17 Corps mamillaire
- 18 Lame quadrigéminale
- 19 Voile médullaire supérieur
- 20 Pont
- 21 Bulbe rachidien
- 22 Moelle spinale

### FOSSE NASALE, PHARYNX et CAVITÉ BUCALE

- a Cornet nasal supérieur
- b Cornet nasal moyenne

- c Cornet nasal inférieur
- d Trompe auditive, orifice pharyngien
- e Récessus pharyngien
- f Tonsille pharyngienne
- g Muscle orbiculaire de la bouche
- h incisives
- i Uvule palatine
- k Tonsille palatine
- l Langue
- m Muscle génio-hyoïdien
- n Muscle mylo-hyoïdien
- o Pharynx
- p Muscle génio-glosse

### 23 LARYNX

- I Epiglotte
- II Cartilage thyroïde
- III Cartilage cricoïde
- IV Ligament thyro-hyoïde médian
- V Ligament crico-thyroïdien médian
- VI Muscle aryténoïdien transverse
- VII Pli vestibulaire
- VIII Pli vocal
- IX Ventricule du larynx
- X Trachée
- XI Œsophage

### Face musculaire

#### MUSCLES

- 24 Muscle occipito-frontal, ventre frontal
- 24a Galéa aponévrique
- 25 Muscle occipito-frontal, ventre occipital
- 26 Muscle auriculaire postérieur
- 27 Muscle auriculaire antérieur
- 28 Muscle temporo-pariétal
- 24, 25, 28 M. epicranius
- 29 Muscle orbiculaire de l'œil, partie orbitaire
- 30 Muscle orbiculaire de l'œil, partie palpébrale
- 31 Muscle nasal
- 32 Muscle élévateur de la lèvre supérieure et de l'aile du nez
- 33 Muscle élévateur de la lèvre supérieure
- 34 Muscle petit zygomatique
- 35 Muscle orbiculaire de la bouche
- 36 Muscle grand zygomatique
- 37 Muscle buccinateur
- 38 Muscle risorius
- 39 Muscle abaisseur de l'angle de la bouche
- 40 Muscle abaisseur de la lèvre inférieure
- 41 Muscle mentonnier

## **Français**

- 42 Muscle masséter
- 43 Muscle sterno-cléido-mastoïdien
- 44 Muscle digastrique
- 45 Muscle stylo-hyoïdien
- 46 Muscle mylo-hyoïdien
- 47 Muscle sterno-hyoïdien
- 48 Muscle thyro-hyoïdien
- 49 Muscle omo-hyoïdien, ventre supérieur
- 50 Muscle trapèze
- 51 Muscle splénius de la tête
- 52 Muscle élévateur de la scapula
- 53 Muscle scalène moyen
- 54 Muscle scalène antérieur
- 55 Muscle semi-épineux de la tête

## **Vaisseaux sanguines**

### **ARTÈRES**

- 56 Artère carotide commune
- 57 Artère faciale
- 58 Artère transverse de la face
- 59 Artère temporale superficielle
- 59a Rameau pariétal
- 59b Rama frontal
- 60 Artère auriculaire postérieure
- 61 Artère occipitale

### **VEINES**

- 62 Veine jugulaire antérieure
- 63 Veia jugular externa
- 64 Veine jugulaire interne
- 65 Veine faciale
- 66 Veine occipitale

### **NERFS**

- a Nerf facial
  - b Nerf auriculo-temporal
  - c Nerf zygomatique
  - d Nerf de la bouche
  - e Rameau marginal de la mandibule du nerf facial
  - f Nerf auriculaire postérieur
  - g Grand nerf auriculaire
  - h Petit nerf occipital
  - i Grand nerf occipital
  - k Nerf transverse du cou
  - l Nerf sus-claviculaire
  - m Nerf accessoire
- 
- 67 Oreille externe
  - 68 Glande parotide

# Metade de Cabeça com musculatura

Português

## Secção mediana

### OSSOS

- A Osso parietal
- B Osso frontal
- a Seio frontal
- C Osso nasal
- D Osso etmóide
- E Osso esfenóide
- b Seio esfenoidal
- F Osso occipital
- G Maxilar
- H Osso palatino
- I Mandíbula
- K Osso hióide
- L Atlas
- M Áxis

### ENCÉFALO

- I Telencéfalo
- II Diencéfalo
- III Mesencéfalo
- IV Opistencéfalo
- V Mielencéfalo
- I, II, III Cérebro
- 1 Seio sagital superior
- 2 Tentório do cerebelo
- 3 Cerebelo
- 3a Árvore da vida
- 4 Corpo caloso
- 4a Rostro do corpo caloso
- 4b Joelho do corpo caloso
- 5 Septo pelúcido (septo transparente)
- 6 Fórnice
- 7 Comissura anterior
- 8 Aderência intertálâmica
- 9 Comissura posterior
- 10 Tálamo
- 11 Forame interventricular
- 12 Aqueduto do cérebro (aqueduto sylvii)
- 13 Quarto ventrículo (ventrículo do rombencéfalo)
- 14 Glândula pineal
- 15 Quiasma óptico
- 16 Hipófise
- 17 Corpo mamilar
- 18 Lâmina quadrigêmea
- 19 Velamento medular superior
- 20 Ponte de Varólio
- 21 Medula oblonga
- 22 Medula espinhal

## CAVIDADE, NASAL, FARÍNGEA e ORAL

- a Concha nasal superior (osso turbinado superior)
- b Concha nasal média (osso turbinado médio)
- c Concha nasal inferior (osso turbinado inferior)
- d Óstio faríngeo da tuba auditiva
- e Recesso faríngeo
- f Amígdala faríngea
- g Músculo orbicular da boca
- h Dentes incisivos
- i Úvula
- k Tonsila palatina
- l Língua
- m Músculo geniioíideo
- n Músculo miloióideo
- o Faringe
- p Músculo genioglosso

## 23 LARINGE

- I Epiglote
- II Cartilagem tireóidea
- III Cartilagem cricóide
- IV Ligamento tireoióideo médio
- V Ligamento cricotireóideo médio
- VI Músculo aritenóideo transversal
- VII Prega vestibular
- VIII Corda vocal
- IX Ventrículo laríngeo
- X Traquéia
- XI Esófago

## Lado muscular

### MÚSCULOS

- 24 Músculo occipitofrontal, ventre frontal
- 24a Gálea aponeurótica
- 25 Ventre occipital do músculo occipitofrontal
- 26 Músculo auricular posterior
- 27 Músculo auricular anterior
- 28 Músculo temporoparietal
- 24, 25 + 28 Músculo epicrânio
- 29 Porção orbital do esfíncter ocular
- 30 Porção palpebral do esfíncter ocular
- 31 Músculo nasal
- 32 Músculo elevador do lábio superior e da asa do nariz
- 33 Músculo elevador do lábio superior
- 34 Músculo zigomático menor
- 35 Músculo orbicular da boca
- 36 Músculo zigomático maior
- 37 Músculo buscinador
- 38 Músculo risório
- 39 Músculo depressor do angulo da boca
- 40 Músculo depressor do lábio inferior

## **Português**

- 41 Músculo mentoniano
- 42 Músculo masseter
- 43 Músculo esternocleidomastóideo
- 44 Músculo digástrico
- 45 Músculo estiloióideo
- 46 Músculo miloióideo
- 47 Músculo esternoióideo
- 48 M. tirohioideo
- 49 Ventre superior do músculo omoióideo
- 50 Músculo trapézio
- 51 Músculo esplênio da cabeça
- 52 Músculo elevador da escápula
- 53 Músculo escaleno médio
- 54 Músculo escaleno anterior
- 55 Músculo semi-espinhal da cabeça

## **VASOS SANGÜÍNEOS**

### **ARTÉRIAS**

- 56 Artéria carótida comum
- 57 Artéria facial
- 58 Ramo palmar profundo da artéria ulnar
- 59 Ramo frontal da artéria temporal superficial
- 59a Ramo parietal
- 59b Ramo frontal
- 60 Artéria auricular posterior
- 61 Artéria occipital

### **VEIAS**

- 62 Veia jugular anterio
- 63 Veia jugular externa
- 64 Veia jugular interna
- 65 Veia facial
- 66 Veia occipital

### **NERVUS**

- a Nervo facial
- b Nervo auriculotemporal
- c Nervo zigomático
- d Nervo bucal
- e Ramo marginal mandibular do nervo facial
- f Nervo auricular posterior
- g Grande nervo auricular
- h Nervo occipital menor
- i Grande e nervo occipital
- k Nervo cervical transverso
- l Nervo supraclavicular
- m Nervo acessório

- 67 Ouvido externo
- 68 Glândula parótida

# Metà testa con muscolatura

Italiano

## Sezione mediana

### OSSA

- A Osso parietale
- B Osso frontale
- a Seno frontale
- C Osso nasale
- D Osso etmoide
- E Osso sfenoide
- b Seno sfenoidale
- F Osso occipitale
- G Mascella
- H Osso palatino
- I Mandibola
- K Osso ioide
- L Atlante
- M Asse

### ENCEFALO

- I Telencefalo
- II Diencefalo
- III Mesencefalo
- IV Metencefalo
- V Mielencefalo
- I, II, III Cervello
- 1 Seno sagittale superiore
- 2 Tentorio del cervelletto
- 3 Cervelletto
- 3a Albero della vita
- 4 Corpo calloso
- 4a Corpo calloso, rostro
- 4b Corpo calloso, ginocchio
- 5 Setto pellucido
- 6 Fornice
- 7 Commessura anteriore
- 8 Adesione intertalamica
- 9 Commessura posteriore
- 10 Talamo
- 11 Forame interventricolare
- 12 Acquedotto del Silvio
- 13 Ventricolo quarto
- 14 Ghiandola pineale
- 15 Chiasma ottico
- 16 Ipofisi
- 17 Corpo mamellare
- 18 Lamina quadrigemina
- 19 Velo midollare superiore
- 20 Ponte
- 21 Midollo allungato
- 22 Midollo spinale

### CAVITÀ NASALE, FARINGEA e ORALE

- a Cornetto nasale superiore
- b Cornetto nasale media

- c Cornetto nasale inferiore
- d Tromba di Eustachio, ostio faringeo
- e Recesso faringeo
- f Tonsilla faringea
- g M. orbicolare della bocca
- h Incisivi
- i Ugola palatina
- k Tonsilla palatina
- l Lingua
- m M. genioioideo
- n M. miloioideo
- o Faringe
- p M. genioglosso

### 23 LARINGE

- I Epiglottide
- II Cartilagine tiroidea
- III Cartilagine cricoidea
- IV Leg. tiroioideo mediano
- V Leg. cricotiroioideo mediano
- VI M. aritenioideo trasverso
- VII Piega vestibolare
- VIII Piega vocale
- IX Ventricolo della laringe
- X Trachea
- XI Esofago

### Parte dei muscoli

#### MUSCOLI

- 24 M. occipitofrontale, ventre frontale
- 24a Galea aponevrotica
- 25 M. occipitofrontale, ventre occipitale
- 26 M. auricolare posteriore
- 27 M. auricolare anteriore
- 28 M. temporoparietale
- 24, 25 + 28 Muscolo epicranico
- 29 M. orbicolare dell'occhio, porzione orbitale
- 30 M. orbicolare dell'occhio, porzione palpebrale
- 31 M. nasale
- 32 M. elevatore del labbro superiore e dell'ala del naso
- 33 M. elevatore del labbro superiore
- 34 M. zigomatico piccolo
- 35 M. orbicolare della bocca
- 36 M. zigomatico grande
- 37 M. buccinatore
- 38 M. risorio
- 39 M. depressore dell'angolo della bocca
- 40 M. depressore del labbro inferiore
- 41 M. mentale
- 42 M. massetere
- 43 M. sternocleidomastoideo
- 44 Muscolo digastrico

## **Italiano**

- 45 M. stiloioideo
- 46 M. miloioideo
- 47 M. sternioideo
- 48 M. tireoioideo
- 49 M. omoioideo, ventre superiore
- 50 M. trapezio
- 51 M. splenio del capo
- 52 M. elevatore della scapola
- 53 M. scaleno medio
- 54 M. scaleno anteriore
- 55 M. grande complesso

## **VASI SANGUIGNI**

### **ARTERIE**

- 56 A. carotide comune
- 57 A. facciale
- 58 A. trasversa della faccia
- 59 A. temporale superficiale
- 59a Ramo parietale
- 59b Ramo frontale
- 60 A. auricolare posteriore
- 61 A. occipitale

### **VENE**

- 62 V. giugulare anteriore
- 63 V. giugulare esterna
- 64 V. giugulare interna
- 65 V. facciale
- 66 V. occipitale

### **NERVI**

- a Nervi facciali
  - b N. auricolotemporale
  - c N. zigomatico
  - d N. buccinatore
  - e Ramo marginale mandibolare del nervo facciale
  - f N. auricolare posteriore
  - g N. auricolare grande
  - h N. occipitale piccolo
  - i N. occipitale grande
  - k N. trasverso del collo
  - l Nervo della clavicola
  - m N. accessorio
- 
- 67 Orecchio esterno
  - 68 Ghiandola parotide

# 頭部ハーフモデル

日本語

正中断面（内側）

骨

- A 頭頂骨
- B 前頭骨
- a 前頭洞
- C 鼻骨
- D 篩骨
- E 蝶形骨
- b 蝶形骨洞
- F 後頭骨
- G 上顎骨
- H 口蓋骨
- I 下顎骨
- K 舌骨
- L 環椎（第1頸椎）
- M 軸椎（第2頸椎）

脳

- I 終脳
- II 間脳
- III 中脳
- IV 後脳
- V 髄脳（延髄）
- I, II, III 大脳
  - 1 上矢状静脈洞
  - 2 小脳テント
  - 3 小脳
- 3a 生命樹
- 4 脳梁
- 4a 脳梁吻
- 4b 脳梁膝
- 5 透明中隔
- 6 脳弓
- 7 前交連
- 8 視床間橋
- 9 後交連
- 10 視床
- 11 室間孔
- 12 中脳水道
- 13 第4脳室
- 14 松果体
- 15 視神経交叉
- 16 下垂体
- 17 乳頭体
- 18 蓋板
- 19 上髄帆
- 20 橋
- 21 延髄
- 22 脊髄

鼻腔、食道、口腔

- a 上鼻道
- b 中鼻道

- c 下鼻道
- d 耳管咽頭口
- e 咽頭陥凹
- f 咽頭扁桃
- g 口輪筋
- h 切歯
- i 口蓋垂
- k 口蓋扁桃
- l 舌
- m おとがかい舌骨筋
- n 顎舌骨筋
- o 咽頭
- p おとがかい舌筋

- 23 喉頭
  - I 喉頭蓋
  - II 甲状軟骨
  - III 輪状軟骨
  - IV 正中甲状舌骨靭帯
  - V 輪状甲状靭帯
  - VI 横被裂筋
  - VII 前庭ヒダ
  - VIII 声帯ヒダ
  - IX 喉頭室
  - X 気管
  - XI 食道

頭部側面（筋肉付）

頭蓋の筋

- 24 後頭前頭筋、前頭筋
- 24a 帽状腱膜
- 25 後頭前頭筋、後頭筋
- 26 後耳介筋
- 27 前耳介筋
- 28 側頭頭頂筋
- 24, 25 + 28 頭蓋表筋
- 29 眼輪筋（眼輪部）
- 30 眼輪筋（眼瞼部）
- 31 鼻筋
- 32 上唇鼻翼挙筋（眼角筋）
- 33 上唇挙筋（眼窩下筋）
- 34 小頬骨筋
- 35 口輪筋
- 36 大頬骨筋
- 37 頬筋
- 38 笑筋
- 39 口角下制筋
- 40 下唇下制筋
- 41 おとがかい筋
- 42 咬筋
- 43 胸鎖乳突筋
- 44 顎二腹筋
- 45 茎突舌骨筋



## 日本語

- 46 顎舌骨筋
- 47 胸骨舌骨筋
- 48 甲状舌骨筋
- 49 肩甲舌骨筋（上腹）
- 50 僧帽筋
- 51 頭板状筋
- 52 肩甲拳筋
- 53 中斜角筋
- 54 前斜角筋
- 55 頭半棘筋

### 血管

#### 動脈

- 56 総頸動脈
- 57 顔面動脈
- 58 顔面横動脈
- 59 浅側頭動脈
- 59a 頭頂枝
- 59b 前頭枝
- 60 後耳介動脈
- 61 後頭動脈

#### 静脈

- 62 前頸静脈
- 63 外頸静脈
- 64 内頸静脈
- 65 顔面静脈
- 66 後頭静脈

### 神経

- a 顔面神経
- b 耳介側頭神経
- c 頬骨神経
- d 頬神経
- e 下顎縁枝（顔面神経）
- f 後耳介神経
- g 大耳介神経
- h 小後頭神経
- i 大後頭神経
- k 頸横神経
- l 鎖骨上神経
- m 副神経

- 67 外耳
- 68 耳下腺

# Модель головы

Русский

## СРЕДИННОЕ СЕЧЕНИЕ КОСТИ

- A теменная кость
- B лобная кость
- a лобная пазуха
- C носовая кость
- D решетчатая кость
- E клиновидная кость
- b клиновидная пазуха
- F затылочная кость
- G верхняя челюсть
- H небная кость
- I нижняя челюсть
- K подъязычная кость
- L I шейный позвонок (атлант)
- M II шейный позвонок (осевой позвонок)

## МОЗГ

- I конечный мозг
- II промежуточный мозг
- III средний мозг
- IV задний мозг
- V продолговатый мозг
- I, II, III большой мозг
- 1 верхняя стреловидная пазуха
- 2 палатка мозжечка
- 3 мозжечок
- a древо жизни мозжечка
- 4 мозолистое тело
- a клюв мозолистого тела
- 6 колено мозолистого тела
- 5 прозрачная перегородка
- 6 свод
- 7 передняя спайка
- 8 межбугорное сцепление
- 9 задняя спайка
- 10 таламус
- 11 межжелудочковое отверстие (отверстие Монро)
- 12 водопровод среднего мозга (силвиев водопровод)
- 13 четвертый желудочек
- 14 шишковидное тело
- 15 перекрест зрительных нервов
- 16 гипофиз

## Русский

- 17 сосцевидное тело
- 18 пластинка четверохолмия
- 19 верхний мозговой парус
- 20 мост
- 21 продолговатый мозг
- 22 спинной мозг

## ПОЛОСТЬ НОСА, ГЛОТКА И РОТОВАЯ ПОЛОСТЬ

- a верхняя носовая раковина
- b средняя носовая раковина
- c нижняя носовая раковина
- d глоточное отверстие слуховой трубы
- e глоточный карман
- f глоточная миндалина
- g круговая мышца рта
- h резец
- i небный язычок
- k небная миндалина
- l язык
- m подбородочно-подъязычная мышца
- n челюстно-подъязычная мышца
- o глотка
- p мышца языка

## 23 ГОРТАНЬ

- I надгортанник
- II щитовидный хрящ
- III перстневидный хрящ
- IV подъязычно-щитовидная связка
- V перстнещитовидная связка
- VI поперечная черпаловидная мышца
- VII складка преддверия
- VIII голосовая складка
- IX желудочек гортани
- X трахея
- XI пищевод

## МЫШЦЫ ЧЕРЕПА

- 24 лобная мышца
- 24a апоневротический шлем
- 25 затылочная мышца

## МЫШЦЫ НАРУЖНОГО УША

- 26 задняя ушная мышца
- 27 передняя ушная мышца
- 28 височно-теменная мышца
- 24, 25 + 28 надчерепная мышца

## МЫШЦЫ ОБЛАСТИ ГЛАЗА

- 29 круговая мышца глаза
- 30 круговая мышца глаза, часть области век

## МЫШЦЫ ОБЛАСТИ НОСА

- 31 носовая мышца
- 32 мышца, поднимающая верхнюю губу и крыло носа
- 33 мышца, поднимающая верхнюю губу
- 34 малая скуловая мышца

### **МЫШЦЫ ОБЛАСТИ РТА**

- 35 круговая мышца рта
- 36 большая скуловая мышца
- 37 щечная мышца
- 38 мышца смеха
- 39 мышца, опускающая угол рта (треугольная мышца)
- 40 мышца, опускающая нижнюю губу
- 41 подбородочная мышца
- 42 жевательная мышца

- g) большой ушной нерв
- h) малый затылочный нерв
- i) большой затылочный нерв
- k) поперечный нерв шеи
- l) надключичный нерв
- m) добавочный нерв
- 67 наружное ухо
- 68 околоушная железа

### **МЫШЦЫ ШЕИ**

- 43 грудиноключичнососцевидная мышца
- 44 двубрюшная мышца
- 45 шилоподъязычная мышца
- 46 челюстноподъязычная мышца
- 47 грудиноподъязычная мышца
- 48 щитоподъязычная мышца
- 49 лопаточноподъязычная мышца, верхнее брюшко
- 50 трапециевидная мышца
- 51 ременная мышца головы
- 52 мышца, поднимающая лопатку
- 53 средняя лестничная мышца
- 54 передняя лестничная мышца
- 55 полуостистая мышца

### **КРОВЕНОСНЫЕ СОСУДЫ**

#### **АРТЕРИИ**

- 56 общая сонная артерия
- 57 лицевая артерия
- 58 поперечная артерия лица
- 59 поверхностная височная артерия
  - a) теменная ветвь
  - b) лобная ветвь
- 60 задняя ушная артерия
- 61 затылочная артерия

#### **ВЕНЫ**

- 62 передняя яремная вена
- 63 наружная яремная вена
- 64 внутренняя яремная вена
- 65 общая лицевая вена
- 66 затылочная вена

#### **НЕРВЫ**

- a) лицевой нерв
- b) ушновисочный нерв
- c) скуловой нерв
- d) щечный нерв
- e) краевая нижнечелюстная ветвь лицевого нерва
- f) задний ушной нерв

# 头部模型

中文

## 英语

### 正中切面/切片 骨骼

- A 顶骨
- B 额骨
  - a 额窦
- C 鼻骨
- D 筛骨
- E 蝶骨
  - b 蝶窦
- F 枕骨
- G 上颌骨
- H 颞骨
- I 下颌骨
- K 舌骨
- L 颈椎骨I (寰椎)
- M 颈椎骨II (枢椎)

## 脑

- I 端脑, 终脑
- II 间脑
- III 中脑
- IV 后脑, 菱脑
- V 末脑 (
- I, II, III 大脑
  - 1 上矢状窦
  - 2 小脑幕
  - 3 小脑
    - a 小脑活树
  - 4 胼胝体
    - a 胼胝体嘴
    - b 胼胝体膝
  - 5 透明隔
  - 6 穹窿
  - 7 前连合
  - 8 中间连合
  - 9 后连合
  - 10 丘脑
  - 11 室间孔
  - 12 大脑导水管 (
  - 13 第四脑室
  - 14 松果体 (丘脑)
  - 15 视神经交叉
  - 16 脑垂体
  - 17 乳头体
  - 18 四迭板, 四迭体板
  - 19 上腭帆

## 脑

- 20 脑桥 (bridge)
- 21 脊髓延长
- 22 脊髓

## 鼻、食管和口腔前庭

- a 上鼻甲
- b 中鼻甲
- c 下鼻甲
- d 外耳道口
- e 咽陷隐窝
- f 咽扁桃体
- g 口轮匝肌
- h 门齿
- i 悬雍垂
- k 腭扁桃体
- l 舌
- m 颊舌骨肌
- n 下颌舌骨肌
- o 食管
- p 舌肌

## 23 喉

- I 会厌软骨
- II 甲状软骨
- III 环状软骨
- IV 甲状舌骨韧带
- V 环甲韧带 (R)
- VI 杓横肌 (R)
- VII 前庭襞
- VIII 声带, 声襞
- IX 喉室
- X 气管
- XI 食管

## 半头部, 带肌肉

### 头盖骨肌肉

- 24 额肌
- 24a 帽状腱膜
- 25 枕肌

### 耳部肌肉

- 26 耳后肌
- 27 耳前肌
- 28 颞顶肌
- 24, 25, 28 颞顶肌

### 眼肌

- 29 眼轮匝肌
- 30 眼轮匝肌, 脸部

### 鼻部肌

- 31 鼻肌
- 32 上唇鼻翼提肌
- 33 上唇提肌
- 34 颧小肌

中文

### 口部肌肉

- 35 口轮匝肌
- 36 颧大肌
- 37 颊肌
- 38 桑托里尼肌
- 39 口角降肌，口三角肌
- 40 下唇降肌
- 41 颏提肌
- 42 咬肌

k) 枕主神经

l) 锁骨神经

m) 副神经

67 耳外

68 腮腺

### 颈肌

- 43 胸锁乳突肌
- 44 二腹肌
- 45 茎突舌骨肌
- 46 下颌舌骨肌
- 47 胸骨舌骨肌
- 48 甲状舌骨肌
- 49 肩胛舌骨肌上腹
- 50 斜方肌
- 51 头夹肌
- 52 肩胛提肌
- 53 中斜角肌
- 54 前斜角肌
- 55 头半棘肌

### 血管

#### 动脉

- 56 颈总动脉
- 57 面动脉
- 58 面横动脉
- 59 颞浅动脉
- a) 顶骨支
- b) 额骨支
- 60 耳后动脉
- 61 枕动脉

#### 静脉

- 62 颈前静脉
- 63 颈外静脉
- 64 颈内静脉
- 65 面前静脉，面总静脉
- 66 枕静脉

### 神经

- a) 面神经
- b) 耳颞神经
- c) 颧神经
- d) 颊神经
- e) 面神经下颌缘支
- f) 耳后神经
- g) 耳大神经
- h) 枕小神经
- i) 枕大神经





