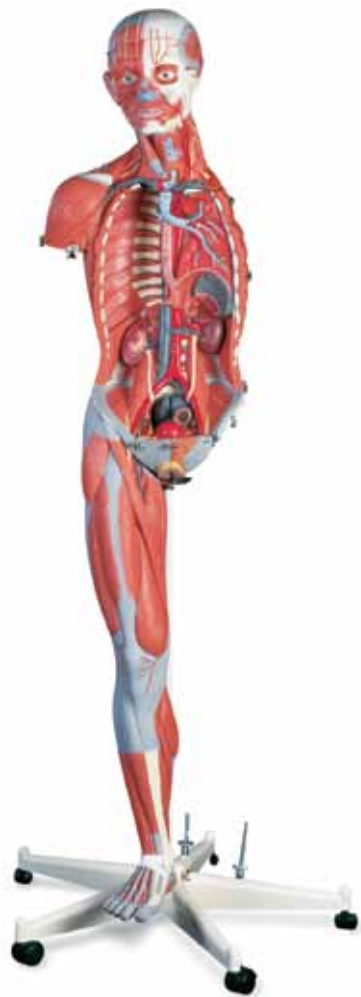



B50

B51

(1000206_1000207)

Latin

Caput

Encephalon

Nn. craniales

- 1 Nn. Olfactorii (I)
- 2 N. opticus (II)
- 3 N. oculomotorius (III)
- 4 N. trochlearis (IV)
- 5 N. trigeminus (V)
- 6 N. abducens (VI)
- 7 N. facialis (VII)
- 8 N. vestibulocochlearis (VIII)
- 9 N. glossopharyngeus (IX)
- 10 N. vagus (X)
- 11 N. accessorius (XI)
- 12 N. hypoglossus (XII)
- 13 Cerebrum**
- 14 Ventriculus lateralis
- 15 Cornu ant. ventriculi lat.
- 16 Ventriculus lateralis, cornu posterius
- 17 Ventriculus lateralis, cornu inferius
- 18 Foramen interventriculare
- 19 Ventriculus lateralis, plexus choroideus
- 20 Nucleus caudatus
- 21 Nucleus caudatus, caput
- 22 Nucleus caudatus, corpus
- 23 Hippocampus
- 24 Hippocampus, pes
- 25 Fimbria hippocampi
- 26 Lobus frontalis
- 27 Lobus parietalis
- 28 Lobus occipitalis
- 29 Lobus temporalis
- 30 Sulcus lateralis
- 31 Corpus callosum
- 32 Corpus callosum, rostrum
- 33 Corpus callosum, genu
- 34 Corpus callosum, truncus
- 35 Corpus callosum, splenium
- 36 Septum pellucidum
- 37 Columna fornicis
- 38 Commissura anterior
- 39 Glandula (Corpus) pineale
- 40 Thalamus
- 41 Adhaesio interthalamica
- 42 Hypothalamus
- 43 Ventriculus tertius
- 44 Plexus choroideus ventriculi tertii
- 45 Commissura epithalamica
- 46 Corpus mamillare
- 47 Recessus infundibuli
- 48 Chiasma opticum
- 49 Cerebellum**
- 50 Cerebellum, corpus medullare

- 51 Vermis cerebelli
- 52 Cerebellum, tonsilla
- 53 Flocculus
- 54 Mesencephalon**
- 55 Aquaeductus mesencephali
- 56 Cerebrum, pedunculus
- 57 Lamina quadrigemina (Lamina tecti)
- 58 Pons**
- 59 Sulcus basilaris
- 60 Ventriculus quartus
- 61 Medulla oblongata**
- 62 Medulla oblongata, pyramis
- 63 Oliva
- 64 Medulla spinalis**
- 65 Canalis centralis
- 66 Medulla spinalis, fissura mediana anterior
- 67 N. cervicalis I
- 68 N. cervicalis II
- 69 Sulcus intermedius posterior
- 70 Fasciculus gracilis (GOLL)
- 71 Sulcus medianus posterior

Cranium internum

- 1 Foveolae granulares
- 2 Sulci arteriae meningae mediae
- 3 Dura mater cranialis
- 4 Sinus sagittalis superior
- 5 Diploe
- Basis cranii**
- 6 Fossa cranii anterior
- 7 Os ethmoidale, lamina cribrosa
- 8 Crista galli
- 9 Canalis opticus
- 10 Processus clinoides anterior
- 11 Hypophysis (Glandula pituitaria)
- 12 Processus clinoides posterior
- 13 Os sphenoidale, ala minor
- 14 Os sphenoidale, ala major
- 15 Fissura orbitalis superior
- 16 Foramen rotundum
- 17 Foramen ovale
- 18 Foramen lacerum
- 19 Fossa cranii media
- 20 Sulcus nervi petrosi minoris
- 21 Eminentia arcuata
- 22 Os temporale, margo superior partis petrosae
- 23 Porus acusticus internus
- 24 Fissura petro-occipitalis
- 25 Sulcus sinus sigmoidei
- 26 Foramen jugulare
- 27 Clivus
- 28 Canalis hypoglossi
- 29 Fossa cranii posterior

- 30 Sulcus sinus transversus
- 31 Os occipitale, protuberantia interna
- 32 Sinus cavernosus
- 33 Plexus basilaris
- 34 Sinus petrosus superior
- 35 Sinus petrosus inferior
- 36 Sinus sigmoideus
- 37 Sinus occipitalis
- 38 Sinus transversus
- 39 Confluens sinuum

Cranium externum

- 40 Os frontale
- 41 Sutura coronalis
- 42 Os parietale
- 43 Sutura sagittalis
- 44 Sutura lambdoidea
- 45 Os occipitale
- 46 Processus mastoideus
- 47 Porus acusticus externus
- 48 Arcus zygomaticus
- 49 Os zygomaticum
- 50 Sutura frontozygomatica
- 51 Foramen supraorbitale
- 52 Saccus lacrimalis
- 53 Os nasale
- 54 Cartilago alaris major
- 55 Sutura zygomaticomaxillaris
- 56 Foramen infraorbitale
- 57 Mandibula, processus condylaris
- 58 Incisura mandibulae
- 59 Mandibula, angulus
- 60 Mandibula, corpus
- 61 Foramen mentale
- 62 Os hyoideum
- 63 Oesophagus, pars cervicalis
- 64 Medulla spinalis

Musculi

- 65 M. epicranius, M. occipitofrontalis, venter frontalis
- 66 M. temporalis
- 67 M. auricularis anterior
- 68 M. epicranius, M. temporoparietalis
- 69 M. auricularis superior
- 70 M. auricularis posterior
- 71 M. epicranius, M. occipitofrontalis, venter occipitalis
- 72 M. orbicularis oculi, pars palpebralis
- 73 M. orbicularis oculi, pars orbitalis
- 74 M. zygomaticus minor
- 75 M. levator labii superioris alaeque nasi
- 76 M. nasalis
- 77 M. orbicularis oris

- 78 M. zygomaticus major
- 79 M. buccinator
- 80 M. masseter
- 81 M. risorius
- 82 M. depressor anguli oris
- 83 M. depressor labii inferioris
- 84 M. mentalis
- 85 M. hyoglossus
- 86 M. geniohyoideus
- 87 M. mylohyoideus
- 88 M. digastricus, venter anterior
- 89 M. digastricus, venter posterior
- 90 M. stylohyoideus
- 91 M. omohyoideus, venter superior
- 92 M. omohyoideus, venter inferior
- 93 M. sternohyoideus
- 94 M. sternothyroideus
- 95 M. thyrohyoideus
- 96 M. cricothyroideus
- 97 M. sternocleidomastoideus
- 98 M. scalenus anterior
- 99 M. scalenus medius
- 100 M. scalenus posterior
- 101 M. levator scapulae
- 102 M. splenius capitis
- 103 M. rhomboideus minor
- 104 M. trapezius, pars descendens
- 105 M. trapezius, pars transversa
- 106 M. erector spinae

Vasa

- 107 A. carotis communis
- 108 A. carotis externa
- 109 A. thyroidea superior
- 110 A. laryngea superior
- 111 A. lingualis
- 112 A. facialis
- 113 A. angularis
- 114 A. occipitalis
- 115 A. auricularis posterior
- 116 A. temporalis superficialis
- 117 A. zygomaticoorbitalis
- 118 A. maxillaris
- 119 A. carotis interna
- 120 A. supratrochlearis
- 121 A. subclavia 3rd portion
- 122 Truncus thyrocervicalis
- 123 A. thyroidea inferior
- 124 A. thoracica interna
- 125 A. et V. intercostalis posterior I
- 126 V. jugularis interna
- 127 V. jugularis externa
- 128 V. subclavia

Latin

Nervi

- 129 N. supraorbitalis (V1)
- 130 N. supratrochlearis (V1)
- 131 R. zygomaticofacialis n. zygomatici (V2)
- 132 N. infraorbitalis (V2)
- 133 N. mentalis (V3)
- 134 N. auriculotemporalis (V3)
- 135 Plexus parotideus (VII)
- 136 N. occipitalis major
- 137 N. occipitalis minor, Plexus cervicalis
- 138 N. auricularis magnus, Plexus cervicalis
- 139 N. transversus colli, Plexus cervicalis
- 140 N. phrenicus, Plexus cervicalis
- 141 Nn. cervicales, rami ventrales
- 142 Plexus brachialis

Glandulae

- 143 Glandula lacrimalis
- 144 Glandula parotidea
- 145 Ductus parotideus
- 146 Glandula submandibularis
- 147 Glandula thyroidea
- 148 Cartilago thyroidea
- 149 Membrana thyrohyoidea
- 150 Lig. cricothyroideum

151 Cartilagine tracheales

Extremitas Superior

- 1 Clavicula
- 2 Acromion
- 3 Scapula, spina
- 4 Humerus

Musculi

- 5 M. subscapularis
- 6 M. supraspinatus
- 7 M. infraspinatus
- 8 M. teres minor
- 9 M. teres major
- 10 M. deltoideus
- 11 M. biceps brachii
- 12 M. biceps brachii, caput longum
- 13 M. biceps brachii, caput breve
- 14 M. brachialis
- 15 M. coracobrachialis
- 16 M. triceps brachii, caput laterale
- 17 M. triceps brachii, caput longum
- 18 M. triceps brachii, caput mediale
- 19 M. brachioradialis
- 20 M. extensor carpi radialis longus
- 21 M. extensor carpi radialis brevis
- 22 M. pronator teres
- 23 M. flexor carpi radialis
- 24 M. palmaris longus
- 25 M. flexor carpi ulnaris

- 26 M. flexor digitorum superficialis manus
- 27 M. flexor digitorum profundus manus
- 28 M. flexor pollicis longus
- 29 M. pronator quadratus
- 30 M. extensor digitorum manus
- 31 M. extensor digiti minimi
- 32 M. extensor carpi ulnaris
- 33 M. anconeus
- 34 M. supinator
- 35 M. abductor pollicis longus
- 36 M. extensor pollicis longus
- 37 M. extensor indicis
- 38 Retinaculum extensorum
- 39 Mm. interossei dorsales manus
- 40 M. opponens pollicis
- 41 M. abductor pollicis brevis
- 42 M. flexor pollicis brevis
- 43 M. adductor pollicis
- 44 Mm. lumbricales manus
- 45 M. abductor digiti minimi manus
- 46 Retinaculum flexorum
- 47 M. palmaris longus, tendo
- 48 M. flexor digitorum superficialis, tendo
- 49 M. flexor pollicis longus, tendo
- 50 M. extensor pollicis longus, tendo
- 51 Connexus intertendinei
- 52 M. extensor digitorum manus, tendo
- 53 M. triceps brachii, tendo

Vasa

- 54 A. axillaris
- 55 A. circumflexa humeri anterior
- 56 A. brachialis
- 57 A. collateralis ulnaris superior
- 58 A. radialis
- 59 A. ulnaris
- 60 A. interossea posterior
- 61 A. interossea anterior
- 62 A. radialis, ramus palmaris superficialis
- 63 Arcus palmaris superficialis
- 64 Aa. digitales palmares communes
- 65 Aa. digitales palmares propriae
- 66 Aa. metacarpales dorsales
- 67 A. ulnaris ramus carpalis dorsalis

Nervi

- 68 N. thoracodorsalis
- 69 N. ulnaris
- 70 N. medianus
- 71 N. musculocutaneus
- 72 N. axillaris
- 73 N. radialis
- 74 N. radialis, ramus profundus
- 75 N. interosseus anterior
- 76 N. ulnaris, nn. digitales palmares proprii

77 N. radialis, ramus superficialis

Extremitas Inferior

- 1 Femur, caput
- 2 Trochanter major
- 3 Patella
- 4 Tibia
- 5 Fibula
- 6 Malleolus medialis
- 7 Malleolus lateralis
- 8 Os metatarsale I
- 9 Calcaneus
- 10 Tendo calcanei
- Musculi**
- 11 M. gluteus maximus
- 12 M. gluteus medius
- 13 M. piriformis
- 14 M. gemellus superior
- 15 M. obturatorius internus
- 16 M. gemellus inferior
- 17 M. quadratus femoris
- 18 M. tensor fasciae latae
- 19 Tractus iliotibialis
- 20 M. rectus femoris
- 21 M. vastus lateralis
- 22 M. vastus intermedius
- 23 M. vastus medialis
- 24 M. sartorius
- 25 M. iliopsoas
- 26 M. adductor longus
- 27 M. gracilis
- 28 M. adductor magnus
- 29 M. semimembranosus
- 30 M. semitendinosus
- 31 M. biceps femoris, caput longum
- 32 M. biceps femoris, caput breve
- 33 M. tibialis anterior
- 34 M. extensor digitorum longus pedis
- 35 M. fibularis (peroneus) longus
- 36 M. fibularis (peroneus) brevis
- 37 M. gastrocnemius, caput laterale
- 38 M. gastrocnemius, caput mediale
- 39 M. soleus
- 40 M. tibialis posterior
- 41 M. popliteus
- 42 M. flexor digitorum longus pedis
- 43 M. flexor hallucis longus
- 44 M. extensor hallucis longus
- 45 M. extensor hallucis brevis
- 46 M. extensor digitorum brevis pedis
- 47 M. abductor digiti minimi pedis
- 48 M. flexor digiti minimi brevis pedis
- 49 M. flexor digitorum brevis pedis

- 50 M. lumbricalis pedis
- 51 M. flexor hallucis brevis
- 52 M. abductor hallucis
- 53 Mm. interossei dorsales pedis
- 54 M. rectus femoris, tendo
- 55 M. sartorius, tendo
- 56 Retinaculum musculorum extensorum inferius
- 57 Retinaculum musculorum fibularium (peroneorum) superius
- 58 Retinaculum musculorum fibularium (peroneorum) inferius
- 59 M. extensor hallucis longus, tendo
- 60 M. extensor digitorum longus pedis, tendines
- 61 M. fibularis (peroneus) brevis, tendo
- 62 M. fibularis (peroneus) longus, tendo
- 63 Aponeurosis plantaris

Vasa

- 64 A. glutealis superior
- 65 A. glutealis inferior
- 66 A. circumflexa femoris medialis
- 67 A. femoralis
- 68 V. femoralis
- 69 A. circumflexa femoris lateralis, ramus ascendens
- 70 A. circumflexa femoris lateralis, ramus descendens
- 71 . profunda femoris
- 72 A. poplitea
- 73 V. poplitea
- 74 A. superior medialis genus
- 75 A. superior lateralis genus
- 76 A. inferior medialis genus
- 77 A. inferior lateralis genus
- 78 A. tibialis posterior
- 79 V. tibialis posterior
- 80 A. tibialis anterior
- 81 A. fibularis
- 82 A. malleolaris anterior lateralis
- Nervi**
- 83 N. ischiadicus
- 84 N. femoralis
- 85 N. tibialis
- 86 N. fibularis communis
- 87 N. fibularis profundus
- 88 N. fibularis superficialis

Torso

Thorax

- 1 Sternum
- 2 Sternum, processus xiphoideus
- 3 Sternum, manubrium
- 4 Incisura jugularis
- 5 Lig. sternoclaviculare anterius
- 6 Costa 1-12

Latin

Musculi

- 7 M. infraspinatus
- 8 M. teres minor
- 9 M. teres major
- 10 M. latissimus dorsi
- 11 Fascia thoracolumbalis
- 12 M. serratus posterior inferior
- 13 M. longissimus thoracis
- 14 M. rhomboideus major
- 15 M. serratus posterior superior
- 16 M. trapezius, pars ascendens
- 17 M. serratus anterior
- 18 M. pectoralis minor
- 19 M. subclavius
- 20 Mm. intercostales externi
- 21 Mm. intercostales interni
- 22 M. pectoralis major, pars abdominalis
- 23 M. pectoralis major, pars sternocostalis
- 24 M. pectoralis major, pars clavicularis
- 25 M. sternocleidomastoideus, Origo
- 26 M. sternohyoideus, Origo
- 27 M. sternothyroideus, Origo
- 28 M. scalenus ant., Insertio
- 29 M. transversus thoracis

Diaphragma

- 30 Diaphragma, pars sternalis
- 31 Diaphragma, pars costalis
- 32 Hiatus oesophageus
- 33 Diaphragma, centrum tendineum
- 34 Foramen v. cavae
- 35 Hiatus aorticus
- 36 Oesophagus, Pars thoracica

Cor

- 37 Atrium dextrum
- 38 Auricula dextra
- 39 Ventriculus dexter
- 40 Atrium sinistrum
- 41 Auricula sinistra
- 42 Ventriculus sinister
- 43 Apex cordis
- 44 Septum interventriculare
- 45 Valva atrioventricularis dextra (Valva tricuspidalis)
- 46 Valva trunci pulmonalis
- 47 Valva atrioventricularis sinistra (Valva mitralis)
- 48 Valva aortae
- 49 Mm. papillares
- 50 A. coronaria dextra
- 51 A. coronaria dextra, ramus interventricularis posterior
- 52 A. coronaria sinistra
- 53 A. coronaria sinistra, ramus interventricularis anterior

- 54 A. coronaria sinistra, ramus circumflexus
- 55 Sinus coronarius
- 56 V. cardiaca magna (coronaria sinistra)
- 57 V. cardiaca media (interventricularis posterior)
- 58 V. cardiaca parva (coronaria dextra)
- 59 Truncus pulmonalis
- 60 A. pulmonalis dextra
- 61 A. pulmonalis sinistra
- 62 Aorta, pars ascendens
- 63 Aorta, arcus
- 64 Truncus brachiocephalicus
- 65 A. carotis communis, Origo
- 66 A. subclavia sinistra, 1st portion
- 67 Aorta, pars thoracica
- 68 A. intercostalis
- 69 N. intercostalis
- 70 V. intercostalis posterior
- 71 V. azygos
- 72 V. brachiocephalica dextra
- 73 V. brachiocephalica sinistra
- 74 V. cava superior
- 75 V. cava inferior
- 76 Vv. pulmonales dextrae
- 77 Vv. pulmonales sinistreae

78 Thymus

- 79 Rr. Thymici

Pulmo

- 80 Pulmo, apex
- 81 Pulmo dexter, lobus superior
- 82 Fissura horizontalis
- 83 Pulmo dexter, lobus medius
- 84 Fissura obliqua
- 85 Pulmo dexter, lobus inferior
- 86 Pulmo, facies diaphragmatica
- 87 Lig. pulmonale
- 88 Pulmo, hilum
- 89 Pulmo, impressio cardiaca
- 90 Pulmo sinister, incisura cardiaca
- 91 Pulmo sinister, lobus superior
- 92 Lingula pulmonis sinistri
- 93 Pulmo sinister, lobus inferior
- 94 Pleura parietalis
- 95 Trachea
- 96 Trachea, bifurcatio
- 97 Bronchus principalis dexter
- 98 Bronchus principalis sinister
- 99 Bronchus lobaris superior sinister
- 100 Bronchus lobaris inferior sinister
- 101 Bronchus lobaris superior dexter
- 102 Bronchus lobaris medius dexter
- 103 Bronchus lobaris inferior dexter
- 104 **Mamma, lobuli glandulae**
- 105 Papilla mammaria

Abdomen

106 Anulus umbilicalis

Musculi

107 M. obliquus internus abdominis

108 M. obliquus externus abdominis

109 Vagina m. recti abdominis, lamina anterior

110 Linea alba

111 M. rectus abdominis

112 Intersectio tendinea

113 Vagina m. recti abdominis, lamina posterior

114 Linea arcuata

115 M. transversus abdominis

116 M. quadratus lumborum

117 M. psoas major

118 M. iliacus

119 M. levator ani

120 M. transversus perinei profundus

121 M. piriformis

Vasa

122 Aorta, pars abdominalis

123 Truncus coeliacus

124 Aa. testiculares (ovaricae)

125 A. mesenterica inferior

126 Aorta, bifurcatio

127 A. iliaca communis

128 A. iliaca interna

129 A. iliaca externa

130 V. iliaca externa

131 V. iliaca interna

132 V. iliaca communis

133 Oesophagus, pars abdominalis**Gaster**

134 Cardia

135 Gaster, fundus

136 Gaster, corpus

137 Pars pylorica

138 Pylorus

139 Gaster, curvatura major

140 Gaster, curvatura minor

141 Gaster, incisura cardialis

142 Gaster, incisura angularis

143 Plicae gastricae

144 A. gastrica dextra

145 A. gastrica sinistra

146 A. gastromentalis dextra

147 A. gastromentalis sinistra

148 Omentum majus

Hepar

149 Hepar, lobus dexter

150 Hepar, lobus sinister

151 Hepar, lobus caudatus

152 Hepar, lobus quadratus

153 Hepar, impressio colica

154 Hepar, impressio duodenalis

155 Hepar, impressio renalis

156 Hepar, impressio gastrica

157 Lig. teres hepatis

158 Lig. falciforme hepatis

159 Vv. hepaticae

160 V. portae hepatis

161 A. hepatica propria

162 Ductus hepaticus communis

163 Ductus cysticus

164 Vesica biliaris

165 Ductus choledochus

Pancreas

166 Pancreas, cauda

167 Pancreas, corpus

168 Pancreas, caput

169 Ductus pancreaticus

170 Ductus pancreaticus accessorius (SANTORINI)

Duodenum

171 Duodenum, ampulla

172 Duodenum, pars descendens

173 Duodenum, pars horizontalis (pars inferior)

174 Duodenum, pars ascendens

175 Flexura duodenojejunalis

176 Flexura duodeni sup.

177 Duodenum, plicae cirulares

178 Duodenum, papilla minor

179 Duodenum, papilla major (VATER)

180 A. gastroduodenalis

181 A. mesenterica superior

182 A. pancreaticoduodenalis inferior

183 Aa. jejunales et ileales

184 V. mesenterica superior

185 V. colica dextra

Splen (Lien)

186 Splen (Lien), hilum

187 A. splenica (A. lienalis)

188 V. splenica (V. lienalis)

189 Jejunum**190 Ileum**

191 Valva ileocecalis (Valva ilealis)

Colon

192 Cecum

193 Appendix vermiformis

194 Colon ascendens

195 Colon transversum

196 Colon descendens

197 Colon sigmoideum

198 Taenia libera

199 Mesenterium

200 A. ileocolica

201 A. colica dextra

202 A. colica sinistra

Latin

- 203 Aa. sigmoideae
- Ren**
- 204 Ren dexter
- 205 Ren, cortex
- 206 Ren, medulla, pyramides renales
- 207 Ren, papilla
- 208 Ren, calix major
- 209 Ren, pelvis
- 210 Ureter dexter
- 211 V. renalis dextra
- 212 A. renalis sinistra
- Glandula suprarenalis**
- 213 Glandula suprarenalis dextra
- 214 A. suprarenalis inferior
- 215 V. suprarenalis

Ossa Pelvis

- 216 Promontorium
- 217 Os coccygis
- 218 Os ischii, ramus
- 219 Os pubis, ramus inferior
- 220 Tuberculum pubicum
- 221 Corpus ossis pubis
- 222 Incisura acetabuli
- 223 Fossa acetabuli
- 224 Facies lunata
- 225 Os ilium, Corpus
- 226 Spina iliaca anterior superior
- 227 Os ilium, ala
- 228 Crista iliaca
- 229 Spina iliaca posterior superior
- 230 Incisura ischiadica major

Organa genitalia masculina

- 231 Penis
- 232 Penis, preputium
- 233 Penis, glans
- 234 Penis, corpus cavernosum
- 235 Penis, corpus spongiosum
- 236 Fascia penis profunda
- 237 Scrotum
- 238 Testis
- 239 Epididymis, caput
- 240 Epididymis, corpus
- 241 Epididymis, cauda
- 242 Plexus pampiniformis
- 243 Funiculus spermaticus
- 244 M. cremaster
- 245 Fascia spermatica externa
- 246 Canalis inguinalis
- 247 Anulus inguinalis superficialis, Crus laterale
- 248 Anulus inguinalis superficialis, Crus mediale
- 249 M. pyramidalis

- 250 Peritoneum parietale
- 251 Ductus deferens
- 252 Vesica urinaria
- 253 Prostata
- 254 Ureter sinister
- 255 Vesicula seminalis
- 256 Rectum
- 257 M. sphincter ani externus
- 258 M. sphincter ani internus
- 259 Rectum, plica transversa
- 260 Urethra masculina, pars prostatica
- 261 Urethra
- 262 Symphysis pubica (discus interpubicus)

Organa genitalia feminina

- 263 A. ovarica sinistra
- 264 Ovarium, lig. proprium
- 265 Tuba uterina (Salpinx)
- 266 Uterus, lig. teres
- 267 Ovarium
- 268 Uterus, lig. latum
- 269 Uterus
- 270 Cervix uteri
- 271 Tuba uterina, ostium
- 272 Vagina
- 273 Labium majus pudendi
- 274 Labium minus pudendi
- 275 Clitoris
- 276 Lig. umbilicale mediale

Muscle Figure

English

Head

Encephalon

Cranial nerves

- 1 Olfactory nerves (I)
 - 2 Optic nerves (II)
 - 3 Oculomotor nerve (III)
 - 4 Trochlear nerve (IV)
 - 5 Trigeminal nerve (V)
 - 6 Abducent nerve (VI)
 - 7 Facial nerve (VII)
 - 8 Vestibulocochlear nerve (VIII)
 - 9 Glossopharyngeal nerve (IX)
 - 10 Vagus nerve (X)
 - 11 Accessory nerve (XI)
 - 12 Hypoglossal nerve (XII)
- #### 13 Cerebrum
- 14 Lateral ventricle
 - 15 Anterior horn of lateral ventricle
 - 16 Posterior horn of lateral ventricle
 - 17 Inferior horn of lateral ventricle
 - 18 Interventricular foramen
 - 19 Choroid plexus of lateral ventricle
 - 20 Caudate nucleus
 - 21 Head of caudate nucleus
 - 22 Body of caudate nucleus
 - 23 Hippocampus
 - 24 Foot of hippocampus
 - 25 Fimbria of hippocampus
 - 26 Frontal lobe
 - 27 Parietal lobe
 - 28 Occipital lobe
 - 29 Temporal lobe
 - 30 Lateral sulcus
 - 31 Corpus callosum
 - 32 Rostrum of corpus callosum
 - 33 Genu of corpus callosum
 - 34 Trunk of corpus callosum
 - 35 Splenium of corpus callosum
 - 36 Pellucid septum
 - 37 Column of fornix
 - 38 Anterior commissure
 - 39 Pineal body
 - 40 Thalamus
 - 41 Interthalamic connexus
 - 42 Hypothalamus
 - 43 Third ventricle
 - 44 Choroid plexus of third ventricle
 - 45 Posterior commissure
 - 46 Mamillary body
 - 47 Infundibular recess
 - 48 Optic chiasm
- #### 49 Cerebellum
- 50 Medullar body of cerebellum

- 51 Vermis of cerebellum
 - 52 Cerebellar tonsil
 - 53 Floccule
- #### 54 Mesencephalon
- 55 Aqueduct of mesencephalon
 - 56 Peduncle of cerebrum
 - 57 Lamina quadrigemina
- #### 58 Pons (bridge of Varolius)
- 59 Basilar sulcus
 - 60 Fourth ventricle
- #### 61 Medulla oblongata
- 62 Pyramid of medulla oblongata
 - 63 Olive (olivary body)
- #### 64 Spinal marrow
- 65 Central canal
 - 66 Anterior median fissure of spinal marrow
 - 67 Cervical nerve I
 - 68 Cervical nerve II
 - 69 Posterior intermediate sulcus
 - 70 Fasciculus gracilis of spinal cord
 - 71 Posterior median sulcus

Internal skull

- 1 Granular foveolae
 - 2 Grooves for middle meningeal artery
 - 3 Dura mater of brain
 - 4 Superior sagittal sinus
 - 5 Diploe
- #### Cranial base
- 6 Anterior cranial fossa
 - 7 Cribrous lamina of ethmoid bone
 - 8 Cock's comb
 - 9 Optic canal (optic foramen)
 - 10 Anterior clinoid process
 - 11 Pituitary gland (hypophysis)
 - 12 Posterior clinoid process
 - 13 Small wing of sphenoid bone
 - 14 Great wing of sphenoid bone
 - 15 Superior orbital fissure
 - 16 Round foramen
 - 17 Oval foramen
 - 18 Foramen lacerum
 - 19 Medial cranial fossa
 - 20 Sulcus of lesser petrosal nerve
 - 21 Arcuate eminence
 - 22 Superior border of petrous part of temporal bone
 - 23 Internal acoustic pore
 - 24 Petrooccipital fissure
 - 25 Sulcus of sigmoid sinus
 - 26 Jugular foramen
 - 27 Clivus
 - 28 Hypoglossal canal

- 29 Posterior cranial fossa
- 30 Sulcus transverse sinus
- 31 Internal occipital protuberance
- 32 Cavernous sinus
- 33 Basilar plexus
- 34 Superior petrosal sinus
- 35 Inferior petrosal sinus
- 36 Sigmoid sinus
- 37 Occipital sinus
- 38 Transverse sinus
- 39 Confluence of sinuses

External skull

- 40 Frontal bone
- 41 Coronal suture
- 42 Parietal bone
- 43 Sagittal suture
- 44 Lambdoid suture
- 45 Occipital bone
- 46 Mastoid process
- 47 External acoustic pore
- 48 Zygomatic arch
- 49 Zygomatic bone (cheekbone)
- 50 Frontozygomatic suture
- 51 Supraorbital foramen
- 52 Lacrimal sac
- 53 Nasal bone
- 54 Major alar cartilage
- 55 Zygomaticomaxillary suture
- 56 Infraorbital foramen
- 57 Condyle of mandible
- 58 Mandibular notch
- 59 Mandibular angle (angle of jaw)
- 60 Mandibular body
- 61 Mental foramen
- 62 Hyoid bone
- 63 Cervical part of Esophagus (gullet)
- 64 Spinal marrow

Muscles

- 65 Epicranial muscle, Frontal belly of occipitofrontalis muscle
- 66 Temporalis muscle
- 67 Auricularis anterior muscle
- 68 Epicranial muscle, Temporoparietalis muscle
- 69 Auricularis superior muscle
- 70 Auricularis posterior muscle
- 71 Epicranial muscle, Occipital belly of occipitofrontal muscle
- 72 Palpebral part of orbicularis oculi muscle
- 73 Orbital part of orbicularis oculi muscle
- 74 Zygomaticus minor muscle
- 75 Levator labii superioris alaeque nasi muscle
- 76 Nasal muscle

- 77 Orbicularis oris muscle
- 78 Zygomaticus major muscle
- 79 Buccinator muscle
- 80 Masseter muscle
- 81 Risorius muscle
- 82 Depressor anguli oris muscle
- 83 Depressor labii inferioris muscle
- 84 Mental muscle
- 85 Hyoglossus muscle
- 86 Genohyoideus muscle
- 87 Mylohyoideus muscle
- 88 Anterior belly of digastric muscle
- 89 Posterior belly of digastric muscle
- 90 Stylohyoideus muscle
- 91 Superior belly of omohyoid muscle
- 92 Inferior belly of omohyoid muscle
- 93 Sternohyoideus muscle
- 94 Sternothyroideus muscle
- 95 Thyrohyoideus muscle
- 96 Cricothyroid muscle
- 97 Sternocleidomastoideus muscle
- 98 Scalenus anterior muscle
- 99 Scalenus medius muscle
- 100 Scalenus posterior muscle
- 101 Levator scapulae muscle
- 102 Splenius capitis muscle
- 103 Rhomboideus minor muscle
- 104 Trapezius muscle, descending part
- 105 Trapezius muscle, transverse part
- 106 Erector spinae muscle

Vessels

- 107 Common carotid artery
- 108 External carotid artery
- 109 Superior thyroid artery
- 110 Superior laryngeal artery
- 111 Lingual artery
- 112 Facial artery
- 113 Angular artery
- 114 Occipital artery
- 115 Posterior auricular artery
- 116 Superficial temporal artery
- 117 Zygomaticoorbital artery
- 118 Maxillary artery
- 119 Internal carotid artery
- 120 Supratrochlear artery
- 121 Subclavian artery, 3rd portion
- 122 Thyrocervical trunk
- 123 Inferior thyroid artery
- 124 Internal thoracic artery
- 125 Posterior intercostal artery and vein I
- 126 Internal jugular vein
- 127 External jugular vein
- 128 Subclavian vein

Muscle Figure

English

Nerves

- 129 Supraorbital nerve
- 130 Supratrochlear nerve
- 131 Zygomaticofacial branch of zygomatic nerve
- 132 Infraorbital nerve
- 133 Mental nerve
- 134 Auriculotemporal nerve
- 135 Parotid plexus (VII)
- 136 Greater occipital nerve
- 137 Lesser occipital nerve, Cervical plexus
- 138 Great auricular nerve, Cervical plexus
- 139 Transverse cervical nerve, Cervical plexus
- 140 Phrenic nerve, Cervical plexus
- 141 Ventral branches of cervical nerves
- 142 Brachial plexus

Glands

- 143 Lacrimal gland
- 144 Parotid gland
- 145 Parotid duct (duct of STENON)
- 146 Submandibular gland
- 147 Thyroid gland
- 148 Thyroid cartilage
- 149 Thyroid membrane
- 150 Cricothyroid ligament
- 151 **Tracheal cartilages**

Superior extremity

- 1 Clavicle
 - 2 Acromion (acromial bone)
 - 3 Scapular spine
 - 4 Humerus
- ### Muscles
- 5 Subscapularis muscle
 - 6 Supraspinatus muscle
 - 7 Infraspinatus muscle
 - 8 Teres minor muscle
 - 9 Teres major muscle
 - 10 Deltoides muscle
 - 11 Biceps brachii muscle
 - 12 Long head of biceps brachii muscle
 - 13 Short (medial) head of biceps brachii muscle
 - 14 Brachialis muscle
 - 15 Coracobrachialis muscle
 - 16 Lateral head of triceps brachii muscle
 - 17 Long head of triceps brachii muscle
 - 18 Medial head of triceps brachii muscle
 - 19 Brachioradialis muscle
 - 20 Extensor carpi radialis longus muscle
 - 21 Extensor carpi radialis brevis muscle
 - 22 Pronator teres muscle
 - 23 Flexor carpi radialis muscle
 - 24 Palmaris longus muscle
 - 25 Flexor carpi ulnaris muscle

- 26 Flexor digitorum superficialis muscle
 - 27 Flexor digitorum profundus muscle
 - 28 Flexor pollicis longus muscle
 - 29 Pronator quadratus muscle
 - 30 Extensor digitorum muscle of hand
 - 31 Extensor digiti minimi muscle
 - 32 Extensor carpi ulnaris muscle
 - 33 Anconeus muscle
 - 34 Supinator muscle
 - 35 Abductor pollicis longus muscle
 - 36 Extensor pollicis longus muscle
 - 37 Extensor indicis muscle
 - 38 Extensor retinaculum
 - 39 Dorsal interosseous muscles of hand
 - 40 Opponens pollicis muscle
 - 41 Abductor pollicis brevis muscle
 - 42 Flexor pollicis brevis muscle
 - 43 Adductor pollicis muscle
 - 44 Lumbrical muscles of hand
 - 45 Abductor digiti minimi muscle of hand
 - 46 Flexor retinaculum
 - 47 Tendon of palmaris longus muscle
 - 48 Tendon of flexor digitorum superficialis muscle
 - 49 Tendon of flexor pollicis longus muscle
 - 50 Tendon of extensor pollicis longus muscle
 - 51 Tendinous junction
 - 52 Tendon of extensor digitorum muscle of hand
 - 53 Tendon of triceps brachii muscle
- ### Vessels
- 54 Axillary artery
 - 55 Anterior circumflex humeral artery
 - 56 Brachial artery
 - 57 Superior collateral ulnar artery
 - 58 Radial artery
 - 59 Ulnar artery
 - 60 Posterior interosseous artery
 - 61 Anterior interosseous artery
 - 62 Superficial palmar branch of radial artery
 - 63 Superficial palmar arch
 - 64 Common palmar digital arteries
 - 65 Proper palmar digital arteries
 - 66 Dorsal metacarpal arteries
 - 67 Dorsal carpal branch of ulnar artery
- ### Nerves
- 68 Thoracodorsal nerve
 - 69 Ulnar nerve
 - 70 Median nerve
 - 71 Musculocutaneous nerve
 - 72 Axillary nerve
 - 73 Radial nerve
 - 74 Deep branch of radial nerve
 - 75 Anterior interosseous nerve of forearm

- 76 Proper palmar digital nerves of ulnar nerve
- 77 Superficial branch of radial nerve

Inferior extremity

- 1 Head of femur (femoral head)
- 2 Greater trochanter
- 3 Patella
- 4 Tibia (shin bone)
- 5 Fibula
- 6 Medial malleolus
- 7 Lateral malleolus
- 8 Metatarsal bone I
- 9 Calcaneus (heel bone)
- 10 Heel tendon
- Muscles**
- 11 Gluteus maximus muscle
- 12 Gluteus medius muscle
- 13 Piriformis muscle
- 14 Gemellus superior muscle
- 15 Obturator internus muscle
- 16 Gemellus inferior muscle
- 17 Quadratus femoris muscle
- 18 Tensor fasciae latae muscle
- 19 Iliotibial tract
- 20 Rectus femoris muscle
- 21 Vastus lateralis muscle
- 22 Vastus intermedius muscle
- 23 Vastus medialis muscle
- 24 Sartorius muscle
- 25 Iliopsoas muscle
- 26 Adductor longus muscle
- 27 Gracilis muscle
- 28 Adductor magnus muscle
- 29 Semimembranosus muscle
- 30 Semitendinosus muscle
- 31 Long head of biceps femoris muscle
- 32 Short head of biceps femoris muscle
- 33 Tibialis anterior muscle
- 34 Extensor digitorum longus muscle (of foot)
- 35 Peroneus longus muscle
- 36 Peroneus brevis muscle
- 37 Lateral (great) head of gastrocnemius muscle
- 38 Medial head of gastrocnemius muscle
- 39 Soleus muscle
- 40 Tibialis posterior muscle
- 41 Popliteus muscle
- 42 Flexor digitorum longus muscle
- 43 Flexor hallucis longus muscle
- 44 Extensor hallucis longus muscle
- 45 Extensor hallucis brevis muscle
- 46 Extensor digitorum brevis muscle of foot
- 47 Abductor digiti minimi muscle of foot
- 48 Flexor digiti minimi brevis muscle of foot

- 49 Flexor digitorum brevis muscle
- 50 Lumbrical muscle of foot
- 51 Flexor hallucis brevis muscle
- 52 Abductor hallucis muscle
- 53 Dorsal interosseous muscles of foot
- 54 Tendon of rectus femoris muscle
- 55 Tendon of sartorius muscle
- 56 Cruciate ligament of ankle
- 57 Superior peroneal retinaculum
- 58 Inferior peroneal retinaculum
- 59 Tendon of extensor hallucis longus muscle
- 60 Tendons of extensor digitorum longus pedis muscle
- 61 Tendon of peroneus brevis muscle
- 62 Tendon of peroneus longus muscle
- 63 Plantar aponeurosis
- Vessels**
- 64 Superior gluteal artery
- 65 Inferior gluteal artery
- 66 Medial circumflex femoral artery
- 67 Femoral artery
- 68 Femoral vein
- 69 Ascending branch of medial circumflex femoral artery
- 70 Descending branch of lateral circumflex femoral artery
- 71 Deep femoral artery
- 72 Popliteal artery
- 73 Popliteal vein
- 74 Medial superior artery of knee
- 75 Lateral superior artery of knee
- 76 Medial inferior artery of knee
- 77 Lateral inferior artery of knee
- 78 Posterior tibial artery
- 79 Posterior tibial vein
- 80 Anterior tibial artery
- 81 Fibular artery (peroneal artery)
- 82 Lateral anterior malleolar artery
- Nerves**
- 83 Sciatic nerve
- 84 Femoral nerve
- 85 Tibial nerve
- 86 Common fibular nerve
- 87 Deep peroneal nerve
- 88 Superficial fibular nerve

Torso**Thorax**

- 1 Breast bone
- 2 Xiphoid process
- 3 Manubrium of sternum
- 4 Jugular notch
- 5 Anterior sternoclavicular ligament

Muscle Figure

English

- 6 Rib 1-12
- Muscles**
- 7 Infraspinatus muscle
- 8 Teres minor muscle
- 9 Teres major muscle
- 10 Latissimus dorsi muscle
- 11 Thoracolumbar fascia
- 12 Serratus posterior inferior muscle
- 13 Longissimus thoracis muscle
- 14 Rhomboideus major muscle
- 15 Serratus posterior superior muscle
- 16 Trapezius muscle, ascending part
- 17 Serratus anterior muscle
- 18 Pectoralis minor muscle
- 19 Subclavius muscle
- 20 External intercostal muscles
- 21 Internal intercostal muscles
- 22 Abdominal part of pectoralis major muscle
- 23 Sternocostal part of pectoralis major muscle
- 24 Clavicular part of pectoralis major muscle
- 25 Sternocleidomastoideus muscle, origin
- 26 Sternohyoideus muscle, origin
- 27 Sternothyroideus muscle, origin
- 28 Scalenus anterior muscle, insertion
- 29 Transversus thoracis muscle
- Diaphragm**
- 30 Sternal part of diaphragm
- 31 Costal part of diaphragm
- 32 Esophageal hiatus (opening)
- 33 Tendinous centre (phrenic centre)
- 34 Foramen of vena cava
- 35 Aortic hiatus (aortic opening)
- 36 Thoracic part of Esophagus (gullet)
- Heart**
- 37 Right atrium
- 38 Right auricle
- 39 Right ventricle
- 40 Left atrium
- 41 Left auricle
- 42 Left ventricle
- 43 Apex of heart
- 44 Interventricular septum
- 45 Tricuspid valve (right av-valve)
- 46 Pulmonary valve
- 47 Mitral valve (left av-valve)
- 48 Aortic valve
- 49 Papillary muscles
- 50 Right coronary artery of heart
- 51 Posterior interventricular branch of right coronary artery
- 52 Left coronary artery of heart
- 53 Anterior interventricular branch of left coronary artery
- 54 Circumflex branch of left coronary artery
- 55 Coronary sinus
- 56 Left coronary vein
- 57 Posterior interventricular vein
- 58 Small cardiac vein
- 59 Pulmonary trunk
- 60 Right pulmonary artery
- 61 Left pulmonary artery
- 62 Ascending aorta
- 63 Aortic arch
- 64 Brachiocephalic trunk
- 65 Common carotid artery, origin
- 66 Left subclavian artery, 1st portion
- 67 Thoracic part of aorta
- 68 Intercostal artery
- 69 Intercostal nerve
- 70 Posterior intercostal vein
- 71 Azygos vein
- 72 Right brachiocephalic vein
- 73 Left brachiocephalic vein
- 74 Superior vena cava
- 75 Inferior vena cava
- 76 Right pulmonary veins
- 77 Left pulmonary veins
- 78 Thymus gland**
- 79 Thymic branches
- Lung**
- 80 Apex of lung
- 81 Right superior pulmonary lobe
- 82 Horizontal fissure
- 83 Right middle pulmonary lobe
- 84 Oblique fissure
- 85 Right inferior pulmonary lobe
- 86 Diaphragmatic surface of lung
- 87 Pulmonary ligament
- 88 Hilum of lung
- 89 Cardiac impression of lung
- 90 Cardiac incisure of left lung
- 91 Left superior pulmonary lobe
- 92 Lingula of left lung
- 93 Left inferior pulmonary lobe
- 94 Parietal pleura
- 95 Trachea (windpipe)
- 96 Bifurcation of trachea
- 97 Right principal bronchus
- 98 Left principal bronchus
- 99 Bronchus of left superior lobe
- 100 Bronchus of left inferior lobe
- 101 Right superior lobar bronchus
- 102 Right medius lobar bronchus
- 103 Right inferior lobar bronchus
- 104 Glandular lobules of breast**
- 105 Mammary papilla

Abdomen

106 Umbilicus

Muscles

107 Obliquus internus abdominis muscle

108 Obliquus externus abdominis muscle

109 Anterior sheath of rectus abdominus muscle

110 White line of abdomen

111 Rectus abdominis muscle

112 Tendinous intersection

113 Posterior sheath of rectus abdominus muscle

114 Arcuate line

115 Transversus abdominis muscle

116 Quadratus lumborum muscle

117 Psoas major muscle

118 Iliacus muscle

119 Levator ani muscle

120 Transversus perinei profundus muscle

121 Piriformis muscle

Vessels

122 Abdominal aorta

123 Celiac trunk

124 Testicular (ovarian) arteries

125 Inferior mesenteric artery

126 Bifurcation of aorta

127 Common iliac artery

128 Internal iliac artery

129 External iliac artery

130 External iliac vein

131 Internal iliac vein

132 Common iliac vein

133 Abdominal part of esophagus**Stomach**

134 Cardiac part of stomach

135 Fundus of stomach

136 Body of stomach

137 Pyloric part of stomach

138 Pylorus

139 Major gastric curvature

140 Minor gastric curvature

141 Cardiac notch of stomach

142 Angular notch of stomach

143 Gastric folds

144 Right gastric artery

145 Left gastric artery

146 Right gastroepiploic artery

147 Left gastroepiploic artery

148 Greater omentum

Liver

149 Right lobe of liver

150 Left lobe of liver

151 Caudate lobe of liver

152 Quadrate lobe of liver

153 Colic impression of liver

154 Duodenal impression of liver

155 Renal impression of liver

156 Gastric impression of liver

157 Round ligament of liver

158 Falciform ligament of liver

159 Hepatic veins

160 Portal vein of liver

161 Proper hepatic artery

162 Common hepatic duct

163 Cystic duct

164 Gallbladder

165 Common bile duct

Pancreas

166 Pancreatic cauda (pancreatic tail)

167 Pancreatic body

168 Pancreatic head

169 Pancreatic duct

170 SANTORINI's duct

Duodenum

171 Duodenal cap (duodenal bulb)

172 Descending part of duodenum

173 Horizontal part of duodenum

174 Ascending part of duodenum

175 Duodenojejunal flexure

176 Superior duodenal flexure

177 Circular folds of duodenum

178 Lesser duodenal papilla (minor caruncle)

179 Major duodenal papilla (major caruncle of VATER)

180 Gastroduodenal artery

181 Superior mesenteric artery

182 Inferior pancreaticoduodenal artery

183 Jejunal and ileal arteries

184 Superior mesenteric vein

185 Right colic vein

Spleen

186 Hilum of spleen

187 Splenic artery (lienal artery)

188 Splenic vein

189 Jejunum**190 Ileum**

191 Ileocecal valve

Colon

192 Cecum (blind sac)

193 Vermiform appendage

194 Ascending colon

195 Transverse colon

196 Descending colon

197 Sigmoid colon (pelvic colon)

198 Free taenia

199 Mesentery

200 Ileocolic artery

201 Right colic artery



Muscle Figure

English

202 Left colic artery

203 Sigmoid arteries

Kidney

204 Right kidney

205 Renal cortex

206 Pyramids of renal medulla

207 Renal papilla

208 Major renal calix

209 Renal pelvis

210 Right ureter

211 Right renal vein

212 Left renal artery

Suprarenal gland (adrenal gland)

213 Right suprarenal gland

214 Inferior suprarenal artery

215 Suprarenal vein

Pelvic bones

216 Promontory

217 Coccygeal bone

218 Frame of ischial bone

219 Descending ramus of pubis
(inferior pubic ramus)

220 Pubic tubercle

221 Body of pubis

222 Acetabular notch

223 Acetabular fossa

224 Lunate surface

225 Body of ilium

226 Anterior superior iliac spine

227 Wing of ilium

228 Crest of ilium

229 Posterior superior iliac spine

230 Greater ischial notch

Male genital organs

231 Penis

232 Prepuce of penis

233 Glans of penis

234 Cavernous body of penis

235 Spongy body of penis

236 Deep fascia of penis

237 Scrotum

238 Testis

239 Head of epididymis

240 Body of epididymis

241 Cauda of epididymis

242 Spermatic plexus

243 Spermatic cord (testicular cord)

244 Cremaster muscle

245 External spermatic fascia

246 Inguinal (abdominal) canal

247 Superficial inguinal ring, lateral crus

248 Superficial inguinal ring, medial crus

249 Pyramidalis muscle

250 Abdominal peritoneum

251 Deferent duct (spermatic duct)

252 Bladder

253 Prostate

254 Left ureter

255 Seminal vesicle

256 Rectum

257 Sphincter ani externus muscle

258 Sphincter ani internus muscle

259 Transverse rectal fold

260 Masculine urethra, prostatic part

261 Urethra

262 Pubic symphysis

Female genital organs

263 Left ovarian artery

264 Ovarian ligament

265 Ovarian canal (uterine tube)

266 Round ligament of uterus

267 Ovary

268 Broad ligament of uterus

269 Uterus

270 Cervix uteri

271 Ostium of uterine tube

272 Vagina

273 Greater pudendal lip

274 Lesser pudendal lip

275 Clitoris

276 Medial umbilical ligament



Kopf**Gehirn****Hirnnerven**

- 1 Nn. Olfactorii (Riechnerven) (I)
- 2 N. opticus (Sehnerv) (II)
- 3 N. oculomotorius (III)
- 4 N. trochlearis (IV)
- 5 N. trigeminus (V)
- 6 N. abducens (VI)
- 7 N. facialis (Gesichtsnerv) (VII)
- 8 N. vestibulocochlearis (VIII)
- 9 N. glossopharyngeus (IX)
- 10 N. vagus (X)
- 11 N. accessorius (XI)
- 12 N. hypoglossus (XII)

13 Großhirn

- 14 Seitenventrikel
- 15 Seitenventrikel, Vorderhorn
- 16 Seitenventrikel, Hinterhorn
- 17 Seitenventrikel, Unterhorn
- 18 Foramen interventriculare (Monroi)
- 19 Seitenventrikel, Plexus choroideus
- 20 Nucleus caudatus (Schweifkern)
- 21 Nucleus caudatus, Kopf
- 22 Nucleus caudatus, Körper
- 23 Hippokampus
- 24 Hippokampus, Fuß
- 25 Fimbria hippocampi
- 26 Lobus frontalis (Stirnklappen)
- 27 Lobus parietalis (Scheitellappen)
- 28 Lobus occipitalis (Hinterhauptslappen)
- 29 Lobus temporalis (Schläfenlappen)
- 30 Sulcus lateralis (Seitliche Furche)
- 31 Corpus callosum (Balken)
- 32 Corpus callosum, Rostrum
- 33 Corpus callosum, Genu
- 34 Corpus callosum, Truncus
- 35 Corpus callosum, Splenium
- 36 Septum pellucidum
- 37 Columna fornicis
- 38 Commissura anterior
- 39 Zirbeldrüse (Epiphyse)
- 40 Thalamus
- 41 Adhaesio interthalamica
- 42 Hypothalamus
- 43 Dritter Ventrikel
- 44 Dritter Ventrikel, Plexus choroideus
- 45 Commissura epithalamica
- 46 Corpus mamillare
- 47 Recessus infundibuli
- 48 Sehnervenkreuzung
- 49 Kleinhirn**
- 50 Markkörper des Kleinhirns

- 51 Kleinhirnwurm
- 52 Kleinhirntonsille
- 53 Flocculus
- 54 Mittelhirn**
- 55 Aquädukt des Mittelhirns
- 56 Pedunculus cerebri (Hirnstiel)
- 57 Vierhügelplatte
- 58 Pons (Brücke)**
- 59 Sulcus basilaris
- 60 Vierter Ventrikel
- 61 Verlängertes Mark**
- 62 Verlängertes Mark, Pyramide
- 63 Olive
- 64 Rückenmark**
- 65 Zentralkanal
- 66 Rückenmark, Fissura mediana anterior
- 67 1. Halsnerv
- 68 2. Halsnerv
- 69 Sulcus intermedius posterior
- 70 Fasciculus gracilis (GOLL)
- 71 Sulcus medianus posterior

Innerer Schädel

- 1 Foveolae granulares
- 2 Sulci arteriae meningae mediae
- 3 Harte Hirnhaut des Schädels
- 4 Sinus sagittalis superior
- 5 Diploe

Schädelbasis

- 6 Vordere Schädelgrube
- 7 Siebbein, Lamina cribrosa
- 8 Hahnenkamm
- 9 Canalis opticus
- 10 Processus clinoideus anterior
- 11 Hirnanhangsdrüse
- 12 Processus clinoideus posterior
- 13 Kleiner Keilbeinflügel
- 14 Großer Keilbeinflügel
- 15 Fissura orbitalis superior
- 16 Foramen rotundum
- 17 Foramen ovale
- 18 Foramen lacerum
- 19 Mittlere Schädelgrube
- 20 Sulcus nervi petrosi minoris
- 21 Eminentia arcuata
- 22 Felsenbein, Margo superior
- 23 Innere Gehörgangsöffnung
- 24 Fissura petro-occipitalis
- 25 Sulcus sinus sigmoidei
- 26 Foramen jugulare
- 27 Klivus
- 28 Canalis hypoglossi
- 29 Hintere Schädelgrube

- 30 Sulcus sinus transversus
- 31 Hinterhauptbein, Protuberantia interna
- 32 Sinus cavernosus
- 33 Plexus basilaris
- 34 Sinus petrosus superior
- 35 Sinus petrosus inferior
- 36 Sinus sigmoideus
- 37 Sinus occipitalis
- 38 Sinus transversus
- 39 Confluens sinuum

Äußerer Schädel


- 40 Stirnbein
- 41 Kranznaht
- 42 Scheitelbein
- 43 Pfeilnaht
- 44 Lambdanaht
- 45 Hinterhauptbein
- 46 Warzenfortsatz
- 47 Äußere Gehörgangsöffnung
- 48 Jochbogen
- 49 Jochbein (Wangenknochen)
- 50 Sutura frontozygomatica
- 51 Foramen supraorbitale
- 52 Tränensack
- 53 Nasenbein
- 54 Cartilago alaris major
- 55 Sutura zygomaticomaxillaris
- 56 Foramen infraorbitale
- 57 Unterkiefer, Gelenkfortsatz
- 58 Unterkiefer, Inzisar
- 59 Unterkiefer, Winkel
- 60 Körper des Unterkiefers
- 61 Foramen mentale
- 62 Zungenbein
- 63 Speiseröhre, Halsteil
- 64 Rückenmark

Muskeln

- 65 M. epicranius, M. occipitofrontalis, vorderer Bauch
- 66 M. temporalis (Schläfenmuskel)
- 67 M. auricularis ant.
- 68 M. epicranius, M. temporoparietalis
- 69 M. auricularis sup.
- 70 M. auricularis post.
- 71 M. epicranius, M. occipitofrontalis, hinterer Bauch
- 72 M. orbicularis oculi, pars palpebralis
- 73 M. orbicularis oculi, pars orbitalis
- 74 M. zygomaticus minor
- 75 M. levator labii sup. alaeque nasi
- 76 M. nasalis (Nasenmuskel)
- 77 M. orbicularis oris

- 78 M. zygomaticus major
 - 79 M. buccinator
 - 80 M. masseter (Kaumuskel)
 - 81 M. risorius (Lachmuskel)
 - 82 M. depressor anguli oris
 - 83 M. depressor labii inf.
 - 84 M. mentalis
 - 85 M. hyoglossus
 - 86 M. geniohyoideus
 - 87 M. mylohyoideus
 - 88 M. digastricus, vorderer Bauch
 - 89 M. digastricus, hinterer Bauch
 - 90 M. stylohyoideus
 - 91 M. omohyoideus, oberer Bauch
 - 92 M. omohyoideus, unterer Bauch
 - 93 M. sternohyoideus
 - 94 M. sternothyroideus
 - 95 M. thyrohyoideus
 - 96 M. cricothyroideus
 - 97 M. sternocleidomastoideus
 - 98 M. scalenus ant. (Vorderer Treppenmuskel)
 - 99 M. scalenus med. (Mittlerer Treppenmuskel)
 - 100 M. scalenus post. (Hinterer Treppenmuskel)
 - 101 M. levator scapulae
 - 102 M. splenius capitis
 - 103 M. rhomboideus minor
 - 104 M. trapezius, absteigender Teil
 - 105 M. trapezius, querverlaufender Teil
 - 106 M. erector spinae
- ## Gefäße
- 107 A. carotis communis (Gemeinsame Kopfschlagader)
 - 108 A. carotis ext. (Äußere Kopfschlagader)
 - 109 A. thyroidea sup.
 - 110 A. laryngea superior (Obere Kehlkopfschlagader)
 - 111 A. lingualis (Zungenschlagader)
 - 112 A. facialis (Gesichtsschlagader)
 - 113 A. angularis (Augenwinkelarterie)
 - 114 A. occipitalis
 - 115 A. auricularis posterior
 - 116 A. temporalis superficialis
 - 117 A. zygomaticoorbitalis
 - 118 A. maxillaris
 - 119 A. carotis int. (Innere Kopfschlagader)
 - 120 A. supratrochlearis
 - 121 A. subclavia (Schlüsselbeinschlagader) 3. Verlaufsstrecke
 - 122 Truncus thyrocervicalis
 - 123 A. thyroidea inferior
 - 124 A. thoracica interna
 - 125 A. und V. intercostalis posterior I
 - 126 V. jugularis int.

Deutsch

- 127 V. jugularis ext.
 128 V. subclavia (Schlüsselbeinvene)
Nerven
 129 N. supraorbitalis
 130 N. supratrochlearis
 131 R. zygomaticofacialis n. zygomatici
 132 N. infraorbitalis
 133 N. mentalis
 134 N. auriculotemporalis
 135 Plexus parotideus
 136 N. occipitalis major
 137 N. occipitalis minor, Halsgeflecht
 138 N. auricularis magnus, Halsgeflecht
 139 N. transversus colli, Halsgeflecht
 140 N. phrenicus (Zwerchfellnerv), Halsgeflecht
 141 Spinalnerven des Halses, vordere Äste
 142 Armgeflecht
Drüsen
 143 Tränendrüse
 144 Ohrspeicheldrüse
 145 Ausführungsgang der Ohrspeicheldrüse
 146 Unterkieferdrüse
 147 Schilddrüse
 148 Schilddrüse 
 149 Membrana thyrohyoidea
 150 Lig. cricothyroideum
151 Luftröhrenknorpel

Obere Extremität

- 1 Schlüsselbein
- 2 Schulterhöhe
- 3 Schulterblattgräte
- 4 Oberarmknochen

Muskeln

- 5 M. subscapularis
- 6 M. supraspinatus
- 7 M. infraspinatus
- 8 M. teres minor
- 9 M. teres major
- 10 M. deltoideus
- 11 M. biceps brachii
- 12 M. biceps brachii, langer Kopf
- 13 M. biceps brachii, kurzer Kopf
- 14 M. brachialis
- 15 M. coracobrachialis
- 16 M. triceps brachii, seitlicher Kopf
- 17 M. triceps brachii, langer Kopf
- 18 M. triceps brachii, mittlerer Kopf
- 19 M. brachioradialis
- 20 M. extensor carpi radialis longus
- 21 M. extensor carpi radialis brevis
- 22 M. pronator teres
- 23 M. flexor carpi radialis

- 24 M. palmaris longus
- 25 M. flexor carpi ulnaris
- 26 M. flexor digitorum superficialis manus
- 27 M. flexor digitorum profundus manus
- 28 M. flexor pollicis longus
- 29 M. pronator quadratus
- 30 M. extensor digitorum manus
- 31 M. extensor digiti minimi
- 32 M. extensor carpi ulnaris
- 33 M. anconeus
- 34 M. supinator
- 35 M. abductor pollicis longus
- 36 M. extensor pollicis longus
- 37 M. extensor indicis
- 38 Retinaculum extensorum
- 39 Mm. interossei dorsales manus
- 40 M. opponens pollicis
- 41 M. abductor pollicis brevis
- 42 M. flexor pollicis brevis
- 43 M. adductor pollicis
- 44 Mm. lumbrales manus
- 45 M. abductor digiti minimi manus
- 46 Retinaculum flexorum
- 47 M. palmaris longus, Sehne
- 48 M. flexor digitorum superficialis, Sehne
- 49 M. flexor pollicis longus, Sehne
- 50 M. extensor pollicis longus, Sehne
- 51 Connexus intertendinei
- 52 M. extensor digitorum manus, Sehne
- 53 M. triceps brachii, Sehne
Gefäße
 54 A. axillaris (Achselschlagader)
 55 A. circumflexa humeri anterior
 56 A. brachialis (Armschlagader)
 57 A. collateralis ulnaris superior
 58 A. radialis (Speichenschlagader)
 59 A. ulnaris (Ellenschlagader)
 60 A. interossea posterior
 61 A. interossea anterior
 62 A. radialis, ramus palmaris superficialis
 63 Arcus palmaris superficialis
 64 Aa. digitales palmares communes
 65 Aa. digitales palmares propriae
 66 Aa. metacarpales dorsales
 67 A. ulnaris ramus carpalis dorsalis
Nerven
 68 N. thoracodorsalis
 69 N. ulnaris (Ellennerv)
 70 N. medianus
 71 N. musculocutaneus
 72 N. axillaris
 73 N. radialis (Speichennerv)
 74 N. radialis, tiefer Ast

Muskelfigur

Deutsch

- 75 N. interosseus anterior
- 76 N. ulnaris, nn. digitales palmares proprii
- 77 N. radialis, oberflächlicher Ast

Untere Extremität

- 1 Oberschenkelkopf
- 2 Trochanter major (Großer Rollhügel)
- 3 Kniescheibe
- 4 Schienbein
- 5 Wadenbein
- 6 Innenknöchel
- 7 Außenknöchel
- 8 Mittelfußknochen I
- 9 Fersenbein
- 10 Achillessehne
- Muskeln**
- 11 M. gluteus maximus (Großer Gesäßmuskel)
- 12 M. gluteus medius (Mittlerer Gesäßmuskel)
- 13 M. piriformis (Birnenmuskel)
- 14 M. gemellus superior (Oberer Zwillingsmuskel)
- 15 M. obturatorius internus
- 16 M. gemellus inferior (Unterer Zwillingsmuskel)
- 17 M. quadratus femoris
- 18 M. tensor fasciae latae
- 19 Tractus iliotibialis
- 20 M. rectus femoris
- 21 M. vastus lateralis
- 22 M. vastus intermedius
- 23 M. vastus medialis
- 24 M. sartorius
- 25 M. iliopsoas
- 26 M. adductor longus
- 27 M. gracilis
- 28 M. adductor magnus
- 29 M. semimembranosus
- 30 M. semitendinosus
- 31 M. biceps femoris, langer Kopf
- 32 M. biceps femoris, kurzer Kopf
- 33 M. tibialis anterior (Vorderer Schienbeinmuskel)
- 34 M. extensor digitorum longus pedis
- 35 M. fibularis longus (Langer Wadenbeinmuskel)
- 36 M. fibularis brevis (Kurzer Wadenbeinmuskel)
- 37 M. gastrocnemius, seitlicher Kopf
- 38 M. gastrocnemius, mittlerer Kopf
- 39 M. soleus
- 40 M. tibialis posterior (Hinterer Schienbeinmuskel)
- 41 M. popliteus (Kniekehlenmuskel)
- 42 M. flexor digitorum longus pedis
- 43 M. flexor hallucis longus

- 44 M. extensor hallucis longus
- 45 M. extensor hallucis brevis
- 46 M. extensor digitorum brevis pedis
- 47 M. abductor digiti minimi pedis
- 48 M. flexor digiti minimi brevis pedis
- 49 M. flexor digitorum brevis pedis
- 50 M. lumbricalis pedis
- 51 M. flexor hallucis brevis
- 52 M. abductor hallucis
- 53 Mm. interossei dorsales pedis
- 54 M. rectus femoris, Sehne
- 55 M. sartorius, Sehne
- 56 Retinaculum musculorum extensorum inferius
- 57 Retinaculum musculorum fibularium (peroneorum) superius
- 58 Retinaculum musculorum fibularium (peroneorum) inferius
- 59 M. extensor hallucis longus, Sehne
- 60 M. extensor digitorum longus pedis, Sehnen
- 61 M. fibularis (peroneus) brevis, Sehne
- 62 M. fibularis (peroneus) longus, Sehne
- 63 Sehnenplatte der Fußsohle
- Gefäße**
- 64 A. glutealis superior
- 65 A. glutealis inferior
- 66 A. circumflexa femoris medialis
- 67 A. femoralis (Oberschenkschlagader)
- 68 V. femoralis (Oberschenkelvene)
- 69 A. circumflexa femoris lateralis, aufsteigender Ast
- 70 A. circumflexa femoris lateralis, absteigender Ast
- 71 A. profunda femoris (Tiefe Oberschenkelarterie)
- 72 A. poplitea (Kniekehlschlagader)
- 73 V. poplitea (Kniekehlenvene)
- 74 A. superior medialis genus
- 75 A. superior lateralis genus
- 76 A. inferior medialis genus
- 77 A. inferior lateralis genus
- 78 A. tibialis posterior (Hintere Schienbeinschlagader)
- 79 V. tibialis posterior (Hintere Schienbeinvene)
- 80 A. tibialis anterior (Vordere Schienbeinschlagader)
- 81 A. fibularis (Wadenbeinschlagader)
- 82 A. malleolaris anterior lateralis
- Nerven**
- 83 Ischiasserv
- 84 N. femoralis
- 85 N. tibialis (Schienbeinnerv)
- 86 N. fibularis communis (Gemeinsamer Wadenbeinnerv)

- 87 N. fibularis profundus (Tiefer Wadenbeinnerv)
- 88 N. fibularis superficialis (Oberflächlicher Wadenbeinnerv)

Rumpf

Brustkorb

- 1 Brustbein
- 2 Schwertfortsatz
- 3 Handgriff des Brustbeins
- 4 Incisura jugularis
- 5 Lig. sternoclaviculare anterius
- 6 Rippe 1-12

Muskeln

- 7 M. infraspinatus
- 8 M. teres minor
- 9 M. teres major
- 10 M. latissimus dorsi
- 11 Fascia thoracolumbalis
- 12 M. serratus posterior inferior
- 13 M. longissimus thoracis
- 14 M. rhomboideus major
- 15 M. serratus posterior superior
- 16 M. trapezius, ansteigender Teil
- 17 M. serratus anterior
- 18 M. pectoralis minor
- 19 M. subclavius
- 20 Mm. intercostales externi
- 21 Mm. intercostales interni
- 22 M. pectoralis major, Bauchteil
- 23 M. pectoralis major, Brustbein-Rippenteil
- 24 M. pectoralis major, Schlüsselbeinteil
- 25 M. sternocleidomastoideus, Ursprung
- 26 M. sternohyoideus, Ursprung
- 27 M. sternothyroideus, Ursprung
- 28 M. scalenus ant., Ansatz
- 29 M. transversus thoracis

Zwerchfell

- 30 Zwerchfell, Brustbeinteil
- 31 Zwerchfell, Rippenteil
- 32 Hiatus oesophageus (Speiseröhrensclitz)
- 33 Sehnenzentrum des Zwerchfells
- 34 Foramen v. cavae
- 35 Hiatus aorticus (Aortensclitz)
- 36 Brustteil der Speiseröhre

Herz

- 37 Rechter Vorhof
- 38 Rechtes Herzohr
- 39 Rechte Herzkammer
- 40 Linker Vorhof
- 41 Linkes Herzohr
- 42 Linke Herzkammer
- 43 Herzspitze
- 44 Kammerscheidewand

- 45 Rechte Vorhofkammerklappe
- 46 Pulmonalklappe
- 47 Linke Vorhofkammerklappe, Mitralklappe
- 48 Aortenklappe
- 49 Papillarmuskeln
- 50 Rechte Herzkranzschlagader
- 51 Rechte Herzkranzarterie, r. interventricularis posterior
- 52 Linke Herzkranzschlagader
- 53 Linke Herzkranzarterie, r. interventricularis anterior
- 54 Linke Herzkranzarterie, r. circumflexus
- 55 Sinus coronarius
- 56 Linke Herzkranzvene
- 57 Hintere Zwischenkammervene
- 58 Kleine Herzvene
- 59 Truncus pulmonalis (Lungenschlagaderstamm)
- 60 Rechte Lungenschlagader
- 61 Linke Lungenschlagader
- 62 Ansteigender Teil der Hauptschlagader
- 63 Aortenbogen
- 64 Truncus brachiocephalicus
- 65 A. carotis communis (Gemeinsame Kopfschlagader), Ursprung
- 66 Linke Schlüsselbeinschlagader, 1. Verlaufsstrecke
- 67 Brustteil der Hauptschlagader
- 68 A. intercostalis
- 69 N. intercostalis
- 70 V. intercostalis posterior
- 71 V. azygos
- 72 V. brachiocephalica dextra
- 73 V. brachiocephalica sinistra
- 74 Obere Hohlvene
- 75 Untere Hohlvene
- 76 Rechte Lungenvenen
- 77 Linke Lungenvenen
- 78 Thymus-Drüse**
- 79 Rr. Thymici
- Lunge**
- 80 Lungenspitze
- 81 Oberlappen (Rechte Lunge)
- 82 Fissura horizontalis
- 83 Mittellappen (Rechte Lunge)
- 84 Fissura obliqua
- 85 Unterlappen (Rechte Lunge)
- 86 Zwerchfellfläche (Lunge)
- 87 Lig. pulmonale
- 88 Lungenhilus
- 89 Lunge, Abdruck des Herzens
- 90 Linke Lunge, Incisura cardiaca
- 91 Oberlappen (Linke Lunge)




- 92 Linke Lunge, Lingula
- 93 Unterlappen (Linke Lunge)
- 94 Rippenfell
- 95 Luftröhre
- 96 Luftröhrengabelung
- 97 Rechter Hauptbronchus
- 98 Linker Hauptbronchus
- 99 Linker Oberlappenbronchus
- 100 Linker Unterlappenbronchus
- 101 Rechter Oberlappenbronchus
- 102 Rechter Mittellappenbronchus
- 103 Rechter Unterlappenbronchus
- 104 Brustdrüse, Läppchen**
- 105 Brustwarze

Bauch

- 106 Nabel

Muskeln

- 107 Innerer schräger Bauchmuskel
- 108 Äußerer schräger Bauchmuskel
- 109 Vorderes Blatt der Rektusscheide
- 110 Linea alba (Weiße Linie)
- 111 Gerader Bauchmuskel
- 112 Intersectio tendinea 
- 113 Hinteres Blatt der Rektusscheide
- 114 Linea arcuata (Bogenförmige Linie)
- 115 Querer Bauchmuskel
- 116 M. quadratus lumborum
- 117 M. psoas major
- 118 M. iliacus
- 119 M. levator ani
- 120 M. transversus perinei profundus
- 121 M. piriformis (Birnenmuskel)

Gefäße

- 122 Bauchteil der Hauptschlagader
- 123 Truncus coeliacus (Eingeweideschlagader)
- 124 Hoden(Eierstock)arterien
- 125 A. mesenterica inferior
- 126 Hauptschlagader, Gabelung
- 127 Gemeinsame Beckenschlagader
- 128 Innere Beckenschlagader
- 129 Äußere Beckenschlagader
- 130 Äußere Beckenvene
- 131 Innere Beckenvene
- 132 Gemeinsame Beckenvene

133 Bauchteil der Speiseröhre

Magen

- 134 Magenmund
- 135 Magengrund
- 136 Magenkörper
- 137 Pars pylorica
- 138 Magenausgang, Pförtner
- 139 Große Magenkrümmung

- 140 Kleine Magenkrümmung
- 141 Magen, Kardiaeinschnitt
- 142 Magen, Winkeleinschnitt
- 143 Magenschleimhautfalten
- 144 Rechte Magenschlagader
- 145 Linke Magenschlagader
- 146 A. gastromentalis dextra
- 147 A. gastromentalis sinistra
- 148 Großes Netz

Leber

- 149 Rechter Leberlappen
- 150 Linker Leberlappen
- 151 Schwanzförmiger Lappen
- 152 Quadratischer Leberlappen
- 153 Leber, Abdruck des Dickdarms
- 154 Leber, Abdruck des Zwölffingerdarms
- 155 Leber, Abdruck der Niere
- 156 Leber, Abdruck des Magens
- 157 Rundes Leberband
- 158 Sichelförmiges Leberband
- 159 Lebervenen
- 160 Pfortader
- 161 Eigene Leberschlagader
- 162 Gemeinsamer Lebergang
- 163 Gallenblasengang
- 164 Gallenblase
- 165 Ausführungsgang von Leber und Gallenblase

Bauchspeicheldrüse

- 166 Schwanz der Bauchspeicheldrüse
- 167 Körper der Bauchspeicheldrüse
- 168 Kopf der Bauchspeicheldrüse
- 169 Ausführungsgang der Bauchspeicheldrüse
- 170 Ductus pancreaticus accessorius (SANTORINI)

Zwölffingerdarm

- 171 Zwölffingerdarm, Ampulle
- 172 Zwölffingerdarm, absteigender Teil
- 173 Zwölffingerdarm, waagerechter Teil
- 174 Zwölffingerdarm, ansteigender Abschnitt
- 175 Flexura duodenojejunalis
- 176 Flexura duodeni sup.
- 177 Zwölffingerdarm, Ringfalten
- 178 Kleine Mündung des Bauchspeicheldrüsenganges
- 179 Vatersche Papille, Große Mündung des Bauchspeicheldrüsenganges
- 180 A. gastroduodenalis
- 181 A. mesenterica superior
- 182 A. pancreaticoduodenalis inferior
- 183 Aa. jejunales et ileales
- 184 V. mesenterica superior
- 185 V. colica dextra

Milz

- 186 Milzhilus

Deutsch

- 187 Milzschlagader
- 188 Milzvene
- 189 Leerdarm**
- 190 Krummdarm**
- 191 Dünndarm-Blinddarmklappe
- Dickdarm**
- 192 Blinddarm
- 193 Wurmfortsatz
- 194 Aufsteigender Dickdarm
- 195 Querdarm
- 196 Absteigender Dickdarm
- 197 S-förmiger Dickdarm
- 198 Taenia libera
- 199 Mesenterium (Gekröse)
- 200 A. ileocolica
- 201 A. colica dextra
- 202 A. colica sinistra
- 203 Aa. sigmoideae

Niere

- 204 Rechte Niere
- 205 Nierenrinde
- 206 Markpyramiden der Niere
- 207 Nierenpapille
- 208 Großer Nierenkelch
- 209 Nierenbecken
- 210 Rechter Harnleiter
- 211 Rechte Nierenvene
- 212 Linke Nierenschlagader

Nebenniere

- 213 Rechte Nebenniere
- 214 Untere Nebennierenschlagader
- 215 Nebennierenvene

Beckenknochen

- 216 Promontorium
- 217 Steißbein
- 218 Sitzbeinast
- 219 Schambein, unterer Ast
- 220 Schambeinhöcker
- 221 Schambein, Körper
- 222 Incisura acetabuli
- 223 Fossa acetabuli
- 224 Facies lunata
- 225 Darmbeinkörper
- 226 Oberer vorderer Darmbeinstachel
- 227 Darmbeinschaukel
- 228 Darmbeinkamm
- 229 Oberer hinterer Darmbeinstachel
- 230 Incisura ischiadica major

Männliche Geschlechtsorgane

- 231 Penis
- 232 Vorhaut

- 233 Eichel
- 234 Gliederschwellkörper
- 235 Harnröhrenschwellkörper
- 236 Fascia penis profunda
- 237 Hodensack
- 238 Hoden
- 239 Nebenhoden, Kopf
- 240 Nebenhoden, Körper
- 241 Nebenhoden, Schweif
- 242 Hodenvenengeflecht
- 243 Funiculus spermaticus
- 244 M. cremaster (Hodenheber)
- 245 Fascia spermatica externa
- 246 Leistenkanal
- 247 Oberflächlicher Leistenring, seitlicher Schenkel
- 248 Oberflächlicher Leistenring, mittlerer Schenkel
- 249 M. pyramidalis
- 250 Peritoneum parietale
- 251 Samenleiter
- 252 Harnblase
- 253 Vorsteherdrüse
- 254 Linker Harnleiter
- 255 Samenbläschen
- 256 Enddarm
- 257 Äußerer Afterschließmuskel
- 258 Innerer Afterschließmuskel
- 259 Zirkuläre Enddarmfalte
- 260 Männliche Harnröhre, Vorsteherdrüsenteil
- 261 Harnröhre
- 262 Schamfuge

Weibliche Geschlechtsorgane

- 263 Linke Eierstockarterie
- 264 Eierstockband
- 265 Eileiter
- 266 Rundes Gebärmutterband
- 267 Eierstock
- 268 Breites Gebärmutterband
- 269 Gebärmutter
- 270 Gebärmutterhals
- 271 Mündung des Eileiters
- 272 Scheide
- 273 Große Schamlippe
- 274 Kleine Schamlippe
- 275 Kitzler
- 276 Lig. umbilicale mediale

Cabeza

Encéfalo

Nervios craneales


- 1 Ns. olfatorios (I)
- 2 N. óptico (II)
- 3 N. oculomotor (III)
- 4 N. troclear (IV)
- 5 N. trigémino (V)
- 6 N. abducens (VI)
- 7 N. facial (N. intermediofacial VII)
- 8 N. vestibulococlear (VIII)
- 9 N. glossofaríngeo (XI)
- 10 N. vago (X)
- 11 N. accesorio (XI)
- 12 N. hipogloso (XII)

13 Cerebro

- 14 Ventriculo lateral
- 15 Asta ant. del ventriculo lat.
- 16 Ventriculo lateral, asta occipital
- 17 Ventriculo lateral, asta temporal
- 18 Foramen interventricular
- 19 Ventriculo lateral, plexo coroideo
- 20 Núcleo caudado
- 21 Núcleo caudado, cabeza
- 22 Núcleo caudado, cuerpo
- 23 Hipocampo
- 24 Hipocampo, asta de Ammon
- 25 Cuerpo franjeado
- 26 Lóbulo frontal
- 27 Lóbulo parietal
- 28 Lóbulo occipital
- 29 Lóbulo temporal
- 30 Surco lateral
- 31 Cuerpo calloso
- 32 Cuerpo calloso, pico
- 33 Cuerpo calloso, rodilla
- 34 Cuerpo calloso, tronco
- 35 Cuerpo calloso, esplenio
- 36 Septum pellucidum
- 37 Columna del fórnix
- 38 Comisura anterior
- 39 Cuerpo pineal
- 40 Tálamo
- 41 Comisura intertalámica
- 42 Hipotálamo
- 43 III ventriculo
- 44 Plexo coroideo del tercer ventriculo
- 45 Comisura epitalámica
- 46 Cuerpo de la mama
- 47 Recesso infundibular
- 48 Quiasma óptico
- 49 Cerebelo
- 50 Cerebelo, cuerpo medular

- 51 Vermis cerebelli
- 52 Cerebelo, amígdala
- 53 Flóculo
- 54 Mesencéfalo
- 55 Acueducto mesencefálico de Silvio
- 56 Pedúnculo cerebral
- 57 Lámina cuadrigemina
- 58 Puente
- 59 Surco basilar
- 60 IV ventriculo
- 61 Médula oblonga
- 62 Bulbo raquídeo, pirámide
- 63 Oliva
- 64 Médula espinal
- 65 Conducto central
- 66 Médula espinal, cisura mediana anterior
- 67 N. cervical I
- 68 N. cervical II
- 69 Surco intermedio posterior
- 70 Fascículo gracil (cordón de GOLL)
- 71 Surco mediano posterior

Cráneo interno

- 1 Fosita granular 
- 2 Surcos de la arteria meníngea
- 3 Duramadre craneal
- 4 Seno sagital superior
- 5 Diploe

Base del craneo

- 6 Fosa craneal anterior
- 7 H. etmoidal, lámina cribosa
- 8 Crista galli
- 9 Conducto óptico
- 10 Apófisis clinoides anterior
- 11 Hipófisis (glandula pituitaria)
- 12 Apófisis clinoides posterior
- 13 Hueso esfenoides, ala menor
- 14 Hueso esfenoides, ala mayor
- 15 Fisura orbitaria superior
- 16 Orificio redondo
- 17 Orificio oval
- 18 Agujero rasgado anterior
- 19 Fosa craneal media
- 20 Surco del n. petroso menor
- 21 Eminencia arcuata
- 22 H. temporal, borde superior de la porción petrosa
- 23 Orificio auditivo interno
- 24 Fisura petrooccipital
- 25 Surco seno sigmoide
- 26 Orificio yugular
- 27 Clivus
- 28 Conducto hipogloso

- 29 Fosa craneal posterior
- 30 Surco seno transverso
- 31 H. occipital, protuberancia interna
- 32 Seno cavernoso
- 33 Plexo basilar
- 34 Seno petroso superior
- 35 Seno petroso inferior
- 36 Seno sigmoideo
- 37 Seno occipital
- 38 Seno transverso
- 39 Confluencia sinusal

Cráneo externo

- 40 Hueso frontal
- 41 Sutura coronal
- 42 Hueso parietal
- 43 Sutura sagital
- 44 Sutura lambdoidea
- 45 Hueso occipital
- 46 Apófisis mastoides
- 47 Orificio auditivo externo
- 48 Arco cigomático
- 49 Hueso cigomático
- 50 Sutura frontocigomatica
- 51 Orificio supraorbitario
- 52 Saco lacrimal
- 53 Hueso nasal
- 54 Cartílago alar mayor
- 55 Sutura cigomaticomaxilar
- 56 Orificio infraorbitario
- 57 Mandíbula, apófisis condilar
- 58 Escotadura mandibular
- 59 Mandíbula, ángulo
- 60 Mandíbula, cuerpo
- 61 Orificio mentoniano
- 62 Hueso hioides
- 63 Esófago, porción cervical
- 64 Médula espinal

Músculos

- 65 M. epicráneo, M. occipitofrontal, vientre frontal
- 66 M. temporal
- 67 M. auricular anterior
- 68 M. epicráneo, M. temporoparietal
- 69 M. auricular superior
- 70 M. auricular posterior
- 71 M. epicráneo, M. occipitofrontal, vientre occipital
- 72 M. orbicular del ojo, porción palpebral
- 73 M. orbicular del ojo, porción orbitaria
- 74 M. cigomático menor
- 75 M. elevador del labio superior y del ala de la nariz
- 76 M. nasal

- 77 M. orbicular de la boca
- 78 M. cigomático mayor
- 79 M. buccinador
- 80 M. masetero
- 81 M. risorio
- 82 M. depresor del ángulo de la boca
- 83 M. depresor del labio inferior
- 84 M. mental
- 85 M. hiogloso
- 86 M. geniohioideo
- 87 M. milohioideo
- 88 M. digástrico, vientre anterior
- 89 M. digástrico, vientre posterior
- 90 M. estilohioideo
- 91 M. omohioideo, vientre superior
- 92 M. omohioideo, vientre inferior
- 93 M. esternohioideo
- 94 M. esternotiroideo
- 95 M. tirohioideo
- 96 M. cricotiroideo
- 97 M. esternocleidomastoideo
- 98 M. escaleno anterior
- 99 M. escaleno medio
- 100 M. escaleno posterior
- 101 M. elevador de la escápula
- 102 M. esplenio de la cabeza
- 103 M. romboideo menor
- 104 M. trapecio, porción descendente
- 105 M. trapecio, porción transversal
- 106 M. erector de la espina dorsal

Vasos

- 107 A. carótida común
- 108 A. carótida externa
- 109 A. tiroidea superior
- 110 A. laríngea superior
- 111 A. lingual
- 112 A. facial
- 113 A. angular
- 114 A. occipital
- 115 A. auricular posterior
- 116 A. temporal superficial
- 117 A. cigomatico-orbitaria
- 118 A. maxilar
- 119 A. carótida interna
- 120 A. supratrocLEAR
- 121 Arteria subclavia, 3ª porción
- 122 Tronco tirocervical
- 123 A. tiroidea inferior
- 124 A. torácica interna
- 125 A. y V. intercostal posterior I
- 126 V. yugular interna
- 127 V. yugular externa
- 128 V. subclavia

Nervios

- 129 N. supraorbitario
- 130 N. supratroclear
- 131 R. cigomáticocefalico del n. cigomático
- 132 N. infraorbitario
- 133 N. mental
- 134 N. auriculotemporal
- 135 Plexo parotídeo (VII)
- 136 N. occipital mayor
- 137 N. occipital menor, Plexo cervical
- 138 N. auricular mayor, Plexo cervical
- 139 N. transverso del cuello, Plexo cervical
- 140 N. frénico, Plexo cervical
- 141 Nn. cervicales, ramas anteriores
- 142 Plexo braquial

Glándulas

- 143 Glándula lacrimal
- 144 Glándula parótida
- 145 Conducto parotídeo
- 146 Glándula submandibular
- 147 Glándula tiroides
- 148 Cartílago tiroides
- 149 Membrana tirohioidea
- 150 Lig. cricotiroides

151 Cartílagos traqueales

Extremidad superior

- 1 Clavícula
- 2 Acromion
- 3 Escápula, espina
- 4 Húmero

Músculos

- 5 M. subescapular
- 6 M. supraespinoso
- 7 M. infraespinoso
- 8 M. redondo menor
- 9 M. redondo mayor
- 10 M. deltoides
- 11 M. bíceps braquial
- 12 M. bíceps braquial, cabeza larga
- 13 M. bíceps braquial, cabeza corta
- 14 M. braquial
- 15 M. coracobraquial
- 16 M. tríceps braquial, cabeza lateral
- 17 M. tríceps braquial, cabeza larga
- 18 M. tríceps braquial, cabeza medial
- 19 M. braquiorradial
- 20 M. extensor radial largo del carpo
- 21 M. extensor radial corto del carpo
- 22 M. pronador redondo
- 23 M. flexor radial del carpo
- 24 M. palmar largo
- 25 M. flexor cubital del carpo

- 26 M. flexor superficial de los dedos
- 27 M. flexor profundo de los dedos
- 28 M. flexor largo del pulgar
- 29 M. pronador cuadrado
- 30 M. extensor de los dedos
- 31 M. extensor del quinto dedo
- 32 M. extensor cubital del carpo
- 33 M. ancóneo
- 34 M. supinador
- 35 M. separador largo del pulgar
- 36 M. extensor largo del pulgar
- 37 M. extensor del índice
- 38 Retináculo extensor
- 39 Mm. interóseos dorsales de la mano
- 40 M. oponente del pulgar
- 41 M. separador corto del pulgar
- 42 M. flexor corto del pulgar
- 43 M. aproximador del pulgar
- 44 Mm. lumbricales de la mano
- 45 M. separador del quinto dedo
- 46 Retináculo flexor
- 47 M. palmar largo, tendón
- 48 M. flexor superficial de los dedos, tendón
- 49 M. flexor largo del pulgar, cabeza radial
- 50 M. extensor largo del pulgar, tendón
- 51 Conexión intertendinosa
- 52 M. extensor de los dedos de la mano
- 53 M. tríceps braquial, tendón

Vasos

- 54 A. axilar
- 55 A. circunfleja humeral anterior
- 56 A. braquial
- 57 A. colateral cubital superior
- 58 A. radial
- 59 A. cubital
- 60 A. interósea posterior
- 61 A. interósea anterior
- 62 A. radial, rama palmar superficial
- 63 Arco palmar superficial
- 64 Aa. digitales palmares comunes
- 65 Aa. digitales palmares propias
- 66 Aa. metacarpianas dorsales
- 67 A. cubital, rama dorsal de carpo

Nervios

- 68 N. toracodorsal
- 69 N. cubital
- 70 N. mediano
- 71 N. musculocutáneo
- 72 N. axilar
- 73 N. radial
- 74 N. radial, rama profunda
- 75 N. interóseo anterior
- 76 N. cubital, nn. digitales palmares propios

77 N. radial, rama superficial

Extremidad inferior

- 1 Fémur, cabeza
- 2 Trocánter mayor
- 3 Rótula
- 4 Tibia
- 5 Peroné
- 6 Maléolo medial
- 7 Maléolo lateral
- 8 Metatarsiano I
- 9 Calcáneo
- 10 Tendon calcáneo

Músculos

- 11 M. glúteo mayor
- 12 M. glúteo medio
- 13 M. piriforme
- 14 M. gémino superior
- 15 M. obturador interno
- 16 M. gémino inferior
- 17 M. cuadrado femoral
- 18 M. tensor de la fascia lata
- 19 Tracto iliotibial
- 20 M. recto femoral
- 21 M. vasto lateral
- 22 M. crural
- 23 M. vasto medial
- 24 M. sartorio
- 25 M. iliopsoas
- 26 M. aproximador largo
- 27 M. grácil
- 28 M. aproximador mayor
- 29 M. semimembranoso
- 30 M. semitendinoso
- 31 M. bíceps femoral, cabeza larga
- 32 M. bíceps femoral, cabeza corta
- 33 M. tibial anterior
- 34 M. extensor largo de los dedos del pie
- 35 M. peroneo largo
- 36 M. peroneo corto
- 37 M. gastrocnemio, cabeza lateral
- 38 M. gastrocnemio, cabeza medial
- 39 M. sóleo
- 40 M. tibial posterior
- 41 M. poplíteo
- 42 M. flexor largo de los dedos del pie
- 43 M. flexor largo del dedo gordo
- 44 M. extensor largo del dedo gordo
- 45 M. extensor corto del dedo gordo
- 46 M. extensor corto de los dedos del pie
- 47 M. separador del dedo pequeño
- 48 M. flexor corto del dedo pequeño
- 49 M. flexor corto de los dedos del pie

Figura con Músculos

- 50 M. lumbrical del pie
 - 51 M. flexor corto del dedo gordo
 - 52 M. separador del dedo del dedo gordo
 - 53 Mm. interóseos dorsales del pie
 - 54 M. recto anterior del muslo, tendón
 - 55 M. sartorio tendón
 - 56 Retináculo inferior de los músculos extensores
 - 57 Retináculo superior de los músculos peroneos
 - 58 Retináculo inferior de los músculos peroneos
 - 59 M. extensor largo del dedo gordo, tendón
 - 60 M. extensor común de los dedos del pie, tendones
 - 61 M. peroneo corto, tendón
 - 62 M. peroneo largo, tendón
 - 63 Aponeurosis plantar
- Vasos**
- 64 A. glútea superior
 - 65 A. glútea inferior
 - 66 A. circunfleja femoral medial
 - 67 A. femoral
 - 68 V. femoral
 - 69 A. circunfleja femoral lateral, rama ascendente
 - 70 A. circunfleja femoral lateral, rama descendente
 - 71 A. femoral profunda
 - 72 A. poplíteo
 - 73 V. poplíteo
 - 74 A. superior medial de la rodilla
 - 75 A. superior lateral de la rodilla
 - 76 A. inferior medial de la rodilla
 - 77 A. inferior lateral de la rodilla
 - 78 A. tibial posterior
 - 79 Vena tibial posterior
 - 80 A. tibial anterior
 - 81 A. peronea
 - 82 A. maleolar anterior lateral
- Nervios**
- 83 N. isquiático
 - 84 N. femoral
 - 85 N. tibial
 - 86 N. peroneo común
 - 87 N. peroneo profundo
 - 88 N. peroneo superficial

Tronco

Tórax

- 1 Esternón
- 2 Apófisis xifoides
- 3 Esternón, manubrio
- 4 Incisura jugularis
- 5 Lig. esternoclavicular anterior

- 6 Costilla 1-12
- Músculos**
- 7 M. infraespinoso
- 8 M. redondo menor
- 9 M. redondo mayor
- 10 M. latísimo del dorso
- 11 Fascia toracolumbar
- 12 M. serrato posteroinferior
- 13 M. longísimo del tórax
- 14 M. romboideo mayor
- 15 M. serrato posterosuperior
- 16 M. trapecio, porción ascendente
- 17 M. serrato anterior
- 18 M. pectoral menor
- 19 M. subclavio
- 20 Mm. intercostales externos
- 21 Mm. intercostales internos
- 22 M. pectoral mayor, porción abdominal
- 23 M. pectoral mayor, porción esternocostal
- 24 M. pectoral mayor, porción clavicular
- 25 M. esternocleidomastoideo, origen
- 26 M. esternohioideo, origen
- 27 M. esternotiroideo, origen
- 28 M. escaleno anterior, inserción
- 29 M. transverso torácico
- Diafragma**
- 30 Diafragma, porción esternal
- 31 Diafragma, porción costal
- 32 Hiatus esofágico
- 33 Centro tendinoso
- 34 Orificio de la vena cava
- 35 Hiato aórtico
- 36 Esófago, porción torácica
- Corazón**
- 37 Aurícula derecha
- 38 Orejuela derecha
- 39 Ventrículo derecho
- 40 Aurícula izquierda
- 41 Orejuela izquierda
- 42 Ventrículo izquierdo
- 43 Vértice del corazón
- 44 Septo interventricular
- 45 Válvula auriculoventricular derecha (Válvula tricúspide)
- 46 Válvula del tronco pulmonar
- 47 Válvula auriculoventricular izquierda (Válvula mitral)
- 48 Valva aórtica
- 49 Mm. papilares
- 50 A. coronaria derecha
- 51 A. coronaria derecha, r. interventricular posterior
- 52 A. coronaria izquierda
- 53 A. coronaria izquierda, r. interventricular anterior
- 54 A. coronaria izquierda, r. circunfleja
- 55 Seno coronario
- 56 V. coronaria izquierda
- 57 V. interventricular posterior
- 58 V. cardíaca menor
- 59 Tronco pulmonar
- 60 A. pulmonar derecha
- 61 A. pulmón izquierda
- 62 Aorta, porción ascendente
- 63 Aorta, arco
- 64 Tronco braquiocefálico
- 65 A. carótida común, origen
- 66 Arteria subclavia izquierda, 1ª porción
- 67 Aorta, porción torácica
- 68 A. intercostal
- 69 N. intercostal
- 70 V. intercostal posterior
- 71 V. ázigos
- 72 V. braquiocefálica derecha
- 73 V. braquiocefálica izquierda
- 74 V. cava superior 
- 75 V. cava inferior 
- 76 Vv. pulmonares derechas
- 77 Vv. pulmonares izquierdas
- 78 Glándula timo**
- 79 Rs. tímicas
- Pulmón**
- 80 Pulmón, vértice
- 81 Pulmón derecho, lóbulo superior
- 82 Cisura horizontal
- 83 Pulmón derecho, lóbulo medio
- 84 Cisura oblicua
- 85 Pulmón derecho, lóbulo inferior
- 86 Pulmón, cara diafragmática
- 87 Lig. pulmonar
- 88 Pulmón, hilio
- 89 Pulmón, impresión cardíaca
- 90 Pulmón izquierdo, escotadura cardíaca
- 91 Pulmón izquierdo, lóbulo superior
- 92 Lígula del pulmón izquierdo
- 93 Pulmón izquierdo, lóbulo inferior
- 94 Pleura parietal
- 95 Tráquea
- 96 Tráquea, bifurcación
- 97 Bronquio principal derecho
- 98 Bronquio principal izquierdo
- 99 Bronquio lobar superior izquierdo
- 100 Bronquio lobar inferior izquierdo
- 101 Bronquio lobar superior derecho
- 102 Bronquio lobar medio derecho
- 103 Bronquio lobar inferior derecho

104 Mama, lobulillos de la glándula mamaria

105 Papila mamaria, pezón

Vientre

106 Anillo umbilical

Músculos

- 107 M. oblicuo interno del abdomen
 108 M. oblicuo externo del abdomen
 109 Vaina del músculo recto del abdomen, lámina anterior
 110 Línea alba
 111 M. recto del abdomen
 112 Intersección tendinosa
 113 Vaina del músculo recto del abdomen, lámina posterior
 114 Línea arqueada
 115 M. transverso del abdomen
 116 M. cuadrado lumbar
 117 M. psoas mayor
 118 M. iliaco
 119 M. elevador del ano
 120 M. transverso perineal profundo
 121 M. piriforme ^(R)

Vasos

- 122 Aorta, porción abdominal
 123 Tronco celiaco
 124 Arterias espermáticas (ováricas)
 125 A. mesentérica inferior
 126 Aorta, bifurcación
 127 A. iliaca común
 128 A. iliaca interna
 129 A. iliaca externa
 130 V. iliaca externa
 131 V. iliaca interna
 132 V. iliaca común

133 Esófago, porción abdominal**Estómago**

- 134 Estómago, cardias
 135 Estómago, fundus
 136 Estómago, cuerpo
 137 Parte pilórica del estómago
 138 Píloro
 139 Estómago, curvatura mayor
 140 Estómago, curvatura menor
 141 Estómago, escotadura cardíaca
 142 Estómago, escotadura angular
 143 Pliegues gástricos
 144 A. gástrica derecha
 145 A. gástrica izquierda
 146 A. gastroepiplóica derecha
 147 A. gastroepiplóica izquierda
 148 Omento (epiplón) mayor

Figura con Músculos**Hígado**

- 149 Hígado, lóbulo derecho
 150 Hígado, lóbulo izquierdo
 151 Hígado, lóbulo caudado
 152 Hígado, lóbulo cuadrado
 153 Hígado, impresión del colon
 154 Hígado, impresión del duodeno
 155 Hígado, impresión del riñón
 156 Hígado, impresión del del estómago
 157 Lig. redondo del hígado
 158 Lig. falciforme (hígado)
 159 Vv. hepáticas
 160 V. porta hepática
 161 A. hepática propia
 162 Conducto hepático común
 163 Conducto cístico
 164 Vesícula biliar
 165 Conducto colédoco
Páncreas
 166 Páncreas, cola
 167 Páncreas, cuerpo
 168 Páncreas, cabeza
 169 Conducto pancreático
 170 Conducto pancreático accesorio (SANTORINI)

Duodeno

- 171 Duodeno, ampolla (bulbo)
 172 Duodeno, porción descendente
 173 Duodeno, porción horizontal (inferior)
 174 Duodeno, porción ascendente
 175 Ángulo duodenoyeyunal
 176 Flexura duodenal superior
 177 Duodeno, pliegues circulares
 178 Duodeno, papilla menor
 179 Duodeno, papilla mayor (Vater)
 180 A. gastroduodenal
 181 A. mesentérica sup.
 182 A. pancreatoduodenal inferior
 183 Aa. yeyunales e ileales
 184 V. mesentérica superior
 185 V. cólica derecha

Bazo

- 186 Bazo, hilio
 187 A. esplénica (A. lienal)
 188 V. esplénica

189 Yeyuno**190 Íleon**

- 191 Válvula ileocecal
Colon
 192 Ciego
 193 Apéndice vermiforme
 194 Colon ascendente
 195 Colon transversal
 196 Colon descendente

- 197 Colon sigmoide
- 198 Tenia libre
- 199 Mesenterio
- 200 A. ileocólica
- 201 A. cólica derecha
- 202 A. cólica izquierda
- 203 Aa. sigmodeas

Riñón

- 204 Riñón derecho
- 205 Riñón, corteza
- 206 Médula renal, Pirámides renales
- 207 Riñón, papila
- 208 Riñón, cáliz mayor
- 209 Riñón, pelvis
- 210 Uréter derecho
- 211 V. renal derecha
- 212 A. renal izquierda

Glándula suprarrenal

- 213 Glándula suprarrenal derecha
- 214 A. suprarrenal inferior
- 215 V. suprarrenal

Huesos de la pelvis

- 216 Promontorio
- 217 Hueso coccígeo
- 218 Hueso isquion, rama
- 219 H. pubis, rama inferior
- 220 Tubérculo púbico
- 221 Cuerpo del pubis
- 222 Escotadura acetabular
- 223 Fosa acetabular
- 224 Facies lunata
- 225 Cuerpo del ilion
- 226 Espina ilíaca anterior superior
- 227 Hueso ilion, ala
- 228 Cresta ilíaca
- 229 Espina ilíaca posterior superior
- 230 Escotadura ciática mayor

Organos sexuales masculinos

- 231 Pene
- 232 Pene, prepucio
- 233 Pene, glande
- 234 Pene, cuerpo cavernoso
- 235 Pene, cuerpo esponjoso
- 236 Fascia profunda del pene
- 237 Escroto
- 238 Testículo
- 239 Cabeza del epidídimo
- 240 Cuerpo del epidídimo
- 241 Cola del epidídimo
- 242 Plexo pampiniforme
- 243 Cordón espermático

- 244 M. cremáster
- 245 Fascia espermática externa
- 246 Conducto inguinal
- 247 Anillo inguinal superficial, parte lateral
- 248 Anillo inguinal superficial, parte medial
- 249 M. piramidal
- 250 Peritoneo parietal
- 251 Conducto deferente
- 252 Vejiga urinaria
- 253 Próstata
- 254 Uréter izquierdo
- 255 Vesícula seminal
- 256 Recto
- 257 M. esfínter externo del ano
- 258 M. esfínter interno del ano
- 259 Recto, pliegue transversal
- 260 Uretra masculina, porción prostática
- 261 Uretra
- 262 Sínfisis púbica (disco interpúbico)

Organos sexuales femeninos

- 263 A. ovárica izquierda
- 264 Ovario, lig. propio
- 265 Trompa uterina (salpinx)
- 266 Útero, ligamento redondo
- 267 Ovario
- 268 Ligamento ancho del útero
- 269 Útero
- 270 Cuello uterino
- 271 Trompa, orificio
- 272 Vagina
- 273 Labio mayor
- 274 Labio menor
- 275 Clítoris
- 276 Ligamento umbilical medio

Tête

Encéphale

Nerfs crâniens

- 1 Nerfs olfactifs (I)
 - 2 Nerf optique (II)
 - 3 Nerf oculo-moteur (III)
 - 4 Nerf trochléaire (IV)
 - 5 Nerf trijumeau (V)
 - 6 Nerf abducens (VI)
 - 7 Nerf facial (VII)
 - 8 Nerf vestibulo-cochléaire (VIII)
 - 9 Nerf glosso-pharyngien (IX)
 - 10 Nerf vague (X)
 - 11 Nerf accessoire (XI)
 - 12 Nerf hypoglosse (XII)
- 13 Cerveau**
- 14 Ventricule latéral
 - 15 Corne ant. des ventricules lat.
 - 16 Ventricule latéral, corne postérieure
 - 17 Ventricule latéral, corne inférieure
 - 18 Foramen interventriculaire
 - 19 Ventricule latéral, plexus choroïdien
 - 20 Noyau caudé
 - 21 Noyau caudé, tête
 - 22 Noyau caudé, corps
 - 23 Hippocampe
 - 24 Hippocampe
 - 25 Frange de l'hippocampe
 - 26 Lobe frontal
 - 27 Lobe pariétal
 - 28 Lobe occipital
 - 29 Lobe temporal
 - 30 Sillon latéral
 - 31 Corps calleux
 - 32 Corps calleux, rostre
 - 33 Corps calleux, genou
 - 34 Corps calleux, tronc
 - 35 Corps calleux, bourrelet
 - 36 Septum pellucidum
 - 37 Colonne du fornix
 - 38 Commissure cérébrale antérieure
 - 39 Corps pinéal
 - 40 Thalamus
 - 41 Adhérence interthalamique
 - 42 Hypothalamus
 - 43 Ventricule 3e
 - 44 Plexus choroïdien du troisième ventricule
 - 45 Commissure épithalamique
 - 46 Corps mamillaire
 - 47 Récessus infundibulaire
 - 48 Chiasma optique
- 49 Cervelet**
- 50 Cervelet, corps médullaire

Modele Musculaire

- 51 Vermis
 - 52 Tonsille cérébelleuse
 - 53 Flocculus
- 54 Mésencéphale**
- 55 Aqueduc du mésencéphale
 - 56 Pédoncule cérébelleux
 - 57 Lame quadrigéminal
- 58 Pont**
- 59 Sillon basilaire
 - 60 Ventricule 4e
- 61 Bulbe rachidien**
- 62 Bulbe rachidien, pyramide
 - 63 Olive
- 64 Moelle spinale**
- 65 Canal central de la moelle spinale
 - 66 Moelle spinale, fissure médiane antérieure
 - 67 Nerf cervical I
 - 68 Nerf cervical II
 - 69 Sillon intermédiaire postérieur
 - 70 Faisseau gracile (GOLL)
 - 71 Sillon médian postérieur
- Crâne interne**
- 1 Fossettes granulaires
 - 2 Sillons des artères méningées moyennes
 - 3 Dure-mère crânienne
 - 4 Sinus sagittal supérieur
 - 5 Diplôe
- Base du crâne**
- 6 Fosse crânienne antérieure
 - 7 Os ethmoïde, lame criblée
 - 8 Crista galli
 - 9 Canal optique
 - 10 Processus clinéoïde antérieur
 - 11 Hypophyse (glande pituitaire)
 - 12 Processus clinéoïde postérieur
 - 13 Os sphénoïde, petite aile
 - 14 Os sphénoïde, grande aile
 - 15 Fissure orbitaire supérieure
 - 16 Foramen rond
 - 17 Trou oval
 - 18 Foramen lacéré
 - 19 Fosse crânienne moyenne
 - 20 Sillon du nerf petit pétreux
 - 21 Eminence arquée
 - 22 Os temporal, marge supérieure de la partie pétreuse
 - 23 Pore acoustique interne
 - 24 Fissure pétro-occipitale
 - 25 Sillon du sinus sigmoïde
 - 26 Foramen jugulaire
 - 27 Clivus
 - 28 Canal hypoglosse

- 29 Fosse crânienne postérieure
- 30 Sillon sinus transverse
- 31 Os occipital, protubérance interne
- 32 Sinus caverneux
- 33 Plexus basilaire
- 34 Sinus pétreux supérieur
- 35 Sinus pétreux inférieur
- 36 Sinus sigmoïde
- 37 Sinus occipital
- 38 Sinus transverse
- 39 Confluent des sinus

Crâne externe

- 40 Os frontal
 - 41 Suture coronale
 - 42 Os pariétal
 - 43 Suture sagittale
 - 44 Suture lambdoïde
 - 45 Os occipital
 - 46 Processus mastoïde
 - 47 Pore acoustique externe
 - 48 Arcade zygomatique
 - 49 Os zygomatique
 - 50 Suture zygomatiko-frontale
 - 51 Foramen supra-orbitaire
 - 52 Sac lacrymal
 - 53 Os nasal
 - 54 Grand cartilage alaire
 - 55 Suture zygomatiko-maxillaire
 - 56 Foramen infra-orbitaire
 - 57 Mandibule, processus condyloïde
 - 58 Incisure mandibulaire
 - 59 Mandibule, angle
 - 60 Mandibule, corps
 - 61 Foramen mentonnier
 - 62 Os hyoïde
 - 63 OEsophage, partie cervicale
 - 64 Moelle spinale
- Muscles**
- 65 Muscle épicroânien, Muscle occipito-frontal, ventre frontal
 - 66 Muscle temporal
 - 67 Muscle auriculaire antérieur
 - 68 Muscle épicroânien, Muscle temporo-pariétal
 - 69 Muscle auriculaire supérieur
 - 70 Muscle auriculaire postérieur
 - 71 Muscle épicroânien, Muscle occipito-frontal, ventre occipital
 - 72 Muscle orbiculaire de l'oeil, partie palpébrale
 - 73 Muscle orbiculaire de l'oeil, partie orbitaire
 - 74 Muscle petit zygomatique
 - 75 Muscle élévateur de la lèvre supérieure et de l'aile du nez
 - 76 Muscle nasal
 - 77 Muscle orbiculaire de la bouche
 - 78 Muscle grand zygomatique
 - 79 Muscle buccinateur
 - 80 Muscle masséter
 - 81 Muscle risorius
 - 82 Muscle abaisseur de l'angle de la bouche
 - 83 Muscle abaisseur de la lèvre inférieure
 - 84 Muscle mentonnier
 - 85 Muscle hyoglosse
 - 86 Muscle génio-hyoïdien
 - 87 Muscle mylo-hyoïdien
 - 88 Muscle digastrique, ventre antérieur
 - 89 Muscle digastrique, ventre postérieur
 - 90 Muscle stylo-hyoïdien
 - 91 Muscle omo-hyoïdien, ventre supérieur
 - 92 Muscle omo-hyoïdien, ventre inférieur
 - 93 Muscle sterno-hyoïdien
 - 94 Muscle sterno-thyroïdien
 - 95 Muscle thyro-hyoïdien
 - 96 Muscle crico-thyroïdien
 - 97 Muscle sterno-cléido-mastoidien
 - 98 Muscle scalène antérieur
 - 99 Muscle scalène moyen
 - 100 Muscle scalène postérieur
 - 101 Muscle élévateur de la scapula
 - 102 Muscle splénus de la tête
 - 103 Muscle petit rhomboïde
 - 104 Muscle trapèze, partie descendante
 - 105 Muscle trapèze, partie transversale
 - 106 Muscle érecteur du rachis
- Vaisseau**
- 107 Artère carotide commune
 - 108 Artère carotide externe
 - 109 Artère thyroïdienne supérieure
 - 110 Artère laryngée supérieure
 - 111 Artère linguale
 - 112 Artère faciale
 - 113 Artère angulaire
 - 114 Artère occipitale
 - 115 Artère auriculaire postérieure
 - 116 Artère temporale superficielle
 - 117 Artère zygomatiko-orbitaire
 - 118 Artère maxillaire
 - 119 Artère carotide interne
 - 120 Artère supra-trochléaire
 - 121 Artère sous-clavière, 3ème segment
 - 122 Tronc thyro-cervical
 - 123 Artère thyroïdienne inférieure
 - 124 Artère thoracique interne
 - 125 Artère et veine intercostale postérieure I
 - 126 Veine jugulaire interne
 - 127 Veine jugulaire externe

- 128 Veine subclavière
Nerfs
 129 Nerf supra-orbitaire
 130 Nerf supra-trochléaire
 131 R. zygomatiko-facial du n. zygomatique
 132 Nerf infra-orbitaire
 133 Nerf mentonnier
 134 Nerf auriculo-temporal
 135 Plexo parótido
 136 Grand nerf occipital
 137 Petit nerf occipital, Plexus cervical
 138 Grand nerf auriculaire, Plexus cervical
 139 Nerf transverse du cou, Plexus cervical
 140 Nerf phrénique, Plexus cervical
 141 Nerfs cervicaux, rameaux ventreaux
 142 Plexus brachial
Glandes
 143 Glande lacrymale
 144 Glande parotide
 145 Conduit parotidien (STENON)
 146 Glande submandibulaire
 147 Glande thyroïde
 148 Cartilage thyroïde
 149 Membrane thyro-hyoïdienne
 150 Ligament crico-thyroïdien
151 Cartilages trachéaux

Extrémités supérieures

- 1 Clavicule
 2 Acromion
 3 Scapula, épine
 4 Humérus
Muscles
 5 Muscle subscapulaire
 6 Muscle supra-épineux
 7 Muscle infra-épineux
 8 Muscle petit rond
 9 Muscle grand rond
 10 Muscle deltoïde
 11 Muscle biceps brachial
 12 Muscle biceps du bras, tête longue
 13 Muscle biceps brachial, tête courte
 14 Muscle brachial
 15 Muscle coraco-brachial
 16 Muscle triceps brachial, tête latérale
 17 Muscle triceps brachial, tête longue
 18 Muscle triceps brachial, tête médiale
 19 Muscle brachio-radial
 20 Muscle long extenseur radial du carpe
 21 Muscle court extenseur radial du carpe
 22 Muscle rond pronateur
 23 Muscle fléchisseur radial du carpe
 24 Muscle long palmaire

Modele Musculaire

- 25 Muscle fléchisseur ulnaire du carpe
 26 Muscle fléchisseur superficiel des doigts
 27 Muscle fléchisseur profond des doigts
 28 Muscle long fléchisseur du pouce
 29 Muscle carré pronateur
 30 Muscle extenseur des doigts
 31 M. extenseur commun du petit doigt
 32 Muscle extenseur ulnaire du carpe
 33 Muscle anconé
 34 Muscle supinateur
 35 Muscle long abducteur du pouce
 36 Muscle long extenseur du pouce
 37 Muscle extenseur de l'index
 38 Rétinaculum des extenseurs
 39 Muscles interosseux dorsaux de la main
 40 Muscle opposant du pouce
 41 Muscle court abducteur du pouce
 42 Muscle court fléchisseur du pouce
 43 Muscle adducteur du pouce
 44 Muscles lombricaux de la main
 45 Muscle abducteur du petit doigt
 46 Rétinaculum des fléchisseurs
 47 Tendon du muscle long palmaire
 48 Tendon du muscle fléchisseur superficiel des doigts
 49 Tendon du muscle long fléchisseur du pouce
 50 Tendon du muscle long extenseur du pouce
 51 Jonction intertendineuse
 52 Tendon du muscle extenseur des doigts
 53 Tendon du muscle triceps brachial
Vaisseau
 54 Artère axillaire
 55 Artère circonflexe antérieure de l'humérus
 56 Artère brachiale
 57 Artère collatérale ulnaire supérieure
 58 Artère radiale
 59 Artère ulnaire
 60 Artère interosseuse postérieure
 61 Artère interosseuse antérieure
 62 Artère radiale, rameau palmaire superficiel
 63 Arcade palmaire superficielle
 64 Artères digitales palmaires communes
 65 Artères digitales palmaires propres
 66 Artères métacarpiennes dorsales
 67 Artère ulnaire, rameau carpien dorsal
Nerfs
 68 Nerf thoraco-dorsal
 69 Nerf ulnaire
 70 Nerf médian
 71 Nerf musculo-cutané
 72 Nerf axillaire
 73 Nerf radial
 74 Nerf radial, rameau profond

Modele Musculaire

Français

- 75 Nerf interosseux antérieur
- 76 Nerf ulnaire, nerfs digitaux palmaires propres
- 77 Nerf radial, rameau superficiel

Extrémités inférieure

- 1 Fémur, tête
 - 2 Grand trochanter
 - 3 Patella
 - 4 Tibia
 - 5 Fibula
 - 6 Malléole médiale
 - 7 Malléole latérale
 - 8 Os métatarsien I
 - 9 Calcaneus
 - 10 Tendon d'Achille
- ### Muscles
- 11 Muscle grand fessier
 - 12 Muscle moyen fessier
 - 13 Muscle piriforme
 - 14 Muscle jumeau supérieur
 - 15 Muscle obturateur interne
 - 16 Muscle jumeau inférieur
 - 17 Muscle carré fémoral
 - 18 Muscle tenseur du fascia lata
 - 19 Tractus ilio-tibial
 - 20 Muscle droit de la cuisse
 - 21 Muscle vaste latéral
 - 22 Muscle vaste intermédiaire
 - 23 Muscle vaste médial
 - 24 Muscle sartorius
 - 25 Muscle ilio-psoas
 - 26 Muscle long adducteur
 - 27 Muscle gracile
 - 28 Muscle grand adducteur
 - 29 Muscle semi-membraneux
 - 30 Muscle semi-tendineux
 - 31 Muscle biceps fémoral, tête longue
 - 32 Muscle biceps fémoral, tête courte
 - 33 Muscle tibial antérieur
 - 34 Muscle long extenseur des orteils
 - 35 Muscle long fibulaire (péronier)
 - 36 Muscle court fibulaire (péronier)
 - 37 Muscle gastrocnémien, tête latérale
 - 38 Muscle gastrocnémien, tête médiale
 - 39 Muscle soléaire
 - 40 Muscle tibial postérieur
 - 41 Muscle poplité
 - 42 Muscle long fléchisseur des orteils
 - 43 Muscle long fléchisseur de l'hallux
 - 44 Muscle long extenseur de l'hallux
 - 45 Muscle court extenseur de l'hallux
 - 46 Muscle court extenseur des orteils
 - 47 Muscle abducteur du petit orteil

- 48 Muscle court fléchisseur du petit orteil
 - 49 Muscle court fléchisseur des orteils
 - 50 Muscle lombriçal du pied
 - 51 Muscle court fléchisseur de l'hallux
 - 52 Muscle abducteur de l'hallux
 - 53 Muscles interosseux dorsaux du pied
 - 54 M. fémoral droit, tendon
 - 55 Tendon du muscle sartorius
 - 56 Rétinaculum inférieur des extenseurs
 - 57 Rétinaculum fibulaire supérieur
 - 58 Rétinaculum fibulaire inférieur
 - 59 Tendon du muscle long extenseur de l'hallux
 - 60 M. extenseur long des orteils, tendons
 - 61 Tendon du muscle court fibulaire (péronier)
 - 62 Tendon du muscle long fibulaire (péronier)
 - 63 Aponévrose plantaire
- ### Vaisseau
- 64 Artère glutéale supérieure
 - 65 Artère glutéale inférieure
 - 66 Artère circonflexe médiale de la cuisse
 - 67 Artère fémorale
 - 68 Veine fémorale
 - 69 Artère circonflexe latérale de la cuisse, rameau ascendant
 - 70 Artère circonflexe latérale de la cuisse, rameau descendant
 - 71 Artère fémorale profonde
 - 72 Artère poplitée
 - 73 Veine poplitée
 - 74 Artère médiale supérieure du genou
 - 75 Artère latérale supérieure du genou
 - 76 Artère médiale inférieure du genou
 - 77 Artère latérale inférieure du genou
 - 78 Artère tibiale postérieure
 - 79 Veine tibiale postérieure
 - 80 Artère tibiale antérieure
 - 81 Artère fibulaire
 - 82 Artère malléolaire antéro-latérale
- ### Nerfs
- 83 Nerf sciatique (ischiatique)
 - 84 Nerf fémoral
 - 85 Nerf tibial
 - 86 Nerf fibulaire commun
 - 87 Nerf fibulaire profond
 - 88 Nerf fibulaire superficiel

Torse

Thorax

- 1 Sternum
- 2 Sternum, processus xiphoïde
- 3 Sternum, manche
- 4 Incision jugulaire
- 5 Ligament sterno-claviculaire antérieur

6 Côte 1-12

Muscles

- 7 Muscle infra-épineux
- 8 Muscle petit rond
- 9 Muscle grand rond
- 10 Muscle grand dorsal
- 11 Fascia thoraco-lombaire
- 12 Muscle dentelé postéro-inférieur
- 13 Muscle le plus long du thorax
- 14 Muscle grand rhomboïde
- 15 Muscle dentelé postéro-supérieur
- 16 Muscle trapèze, partie ascendante
- 17 Muscle dentelé antérieur
- 18 Muscle petit pectoral
- 19 Muscle subclavier
- 20 Muscles intercostaux externes
- 21 Muscles intercostaux internes
- 22 Muscle grand pectoral, partie abdominale
- 23 Muscle grand pectoral, partie sternocostale
- 24 Muscle grand pectoral, partie claviculaire
- 25 Muscle sterno-cléido-mastoïdien, origine
- 26 Muscle sterno-hyoïdien, origine
- 27 Muscle sterno-thyroïdien, origine
- 28 Muscle scalène antérieur, insertion
- 29 Muscle transverse du thorax

Diaphragme

- 30 Diaphragme, partie sternale
- 31 Diaphragme, partie costale
- 32 Hiatus oesophagien
- 33 Centre tendineux du diaphragme
- 34 Foramen de la veine cave
- 35 Hiatus aortique
- 36 OEsophage thoracique

Coeur

- 37 Atrium droit
- 38 Auricule de l'atrium droit
- 39 Ventricule droit
- 40 Atrium gauche
- 41 Auricule de l'atrium gauche
- 42 Ventricule gauche
- 43 Apex du coeur
- 44 Septum interventriculaire
- 45 Valve atrio-ventriculaire droite (valve tricuspide)
- 46 Valve du tronc pulmonaire
- 47 Valve atrio-ventriculaire gauche (valve mitrale)
- 48 Valve aortique
- 49 Muscles papillaires
- 50 Artère coronaire droite
- 51 Artère coronaire droite, rameau interventriculaire postérieur
- 52 Artère coronaire gauche

- 53 Artère coronaire gauche, rameau interventriculaire antérieur
- 54 Artère coronaire gauche, rameau circonflexe
- 55 Sinus coronaire
- 56 Veine coronaire gauche
- 57 Veine interventriculaire postérieure
- 58 Veine coronaire droite
- 59 Tronc pulmonaire
- 60 Artère pulmonaire droite
- 61 Artère pulmonaire gauche
- 62 Aorte ascendante
- 63 Arc aortique
- 64 Tronc brachio-céphalique
- 65 Artère carotide commune, origine
- 66 Artère sous-clavière, 1er segment
- 67 Aorte thoracique
- 68 Artère intercostale
- 69 Nerf intercostal
- 70 Veine intercostale postérieure
- 71 Veine azygos
- 72 Veine brachio-céphalique droite
- 73 Veine brachio-céphalique gauche
- 74 Veine cave supérieure
- 75 Veine cave inférieure
- 76 Veines pulmonaires droites
- 77 Veines pulmonaires gauches
- 78 Thymus**
- 79 Rameaux thymiques
- Poumon**
- 80 Poumon, apex
- 81 Poumon droit, lobe supérieur
- 82 Fissure horizontale
- 83 Poumon droit, lobe moyen
- 84 Fissure oblique
- 85 Poumon droit, lobe inférieur
- 86 Poumon, face diaphragmatique
- 87 Ligament pulmonaire
- 88 Poumon, hile
- 89 Poumon, empreinte cardiaque
- 90 Poumon gauche, incisure cardiaque
- 91 Poumon gauche, lobe supérieur
- 92 Lingula du poumon gauche
- 93 Poumon gauche, lobe inférieur
- 94 Plèvre pariétale
- 95 Trachée
- 96 Trachée, bifurcation
- 97 Bronche principale droite
- 98 Bronche principale gauche
- 99 Bronche lobaire supérieure gauche
- 100 Bronche lobaire inférieure gauche
- 101 Bronche lobaire supérieure droite
- 102 Bronche lobaire moyenne droite
- 103 Bronche lobaire inférieure droite

104 Lobule de la glande mammaire

105 Papille mammaire

Ventre

106 Omphalique

Muscles

107 Muscle oblique interne de l'abdomen

108 Muscle oblique externe de l'abdomen

109 Gaine du muscle droit de l'abdomen, lame antérieure

110 Ligne blanche de l'abdomen

111 Muscle droit de l'abdomen

112 Intersection tendineuse du muscle droit de l'abdomen

113 Gaine du muscle droit de l'abdomen, lame postérieure

114 Ligne arquée

115 Muscle transverse de l'abdomen

116 Muscle carré des lombes

117 Muscle grand psoas

118 Muscle iliaque

119 Muscle élévateur de l'anus

120 Muscle transverse profond du périnée

121 Muscle piriforme

Vaisseau

122 Aorte abdominale

123 Tronc coeliaque

124 Artères testiculaires (ovariennes)

125 Artère mésentérique inférieure

126 Aorte, bifurcation

127 Artère iliaque commune

128 Artère iliaque interne

129 Artère iliaque externe

130 Veine iliaque externe

131 Veine iliaque interne

132 Veine iliaque commune

133 Œsophage, partie abdominale

Estomac

134 Estomac, partie cardiale

135 Estomac, fond

136 Estomac, corps

137 Partie pylorique de l'estomac

138 Pylore

139 Estomac, grande courbure

140 Estomac, petite courbure

141 Estomac, incisure cardiaque

142 Estomac, incisure angulaire

143 Plis gastriques

144 Artère gastrique droite

145 Artère gastrique gauche

146 Artère gastro-omtale droite

147 Artère gastro-omtale gauche

148 Grand omentum

Foie

149 Foie, lobe droit

150 Foie, lobe gauche

151 Foie, lobe caudé

152 Foie, lobe carré

153 Foie, empreinte colique

154 Foie, empreinte duodénale

155 Foie, empreinte rénale

156 Foie, empreinte gastrique

157 Ligament rond du foie

158 Ligament falciforme du foie

159 Veines hépatiques

160 Veine porte hépatique

161 Artère hépatique propre

162 Conduit hépatique commun

163 Conduit cystique

164 Vésicule biliaire

165 Conduit cholédoque

Pancréas

166 Pancréas, queue

167 Pancréas, corps

168 Pancréas, tête

169 Conduit pancréatique

170 Conduit pancréatique accessoire (SANTORINI)

Duodénum

171 Duodénum, ampoule

172 Duodénum, partie descendante

173 Duodénum, partie horizontale (partie inférieure)

174 Duodénum, partie ascendante

175 Angle duodéno-jéjunal

176 Angle duodénal supérieur

177 Duodénum, plis circulaires

178 Papille duodénale mineure

179 Papille duodénale majeure (VATER)

180 Artère gastro-duodénale

181 Artère mésentérique supérieure

182 Artère pancréatico-duodénale inférieure

183 Artères jéjunales et iléales

184 Veine mésentérique supérieure

185 Veine colique droite

Rate

186 Rate, hile

187 Artère splénique (artère liénale)

188 Veine splénique (veine liénale)

189 Jéjunum

190 Iléum

191 Valve iléo-cæcale (valve iléale)

Côlon

192 Cæcum

193 Appendice vermiforme

194 Côlon ascendant

195 Côlon transverse

- 196 Côlon descendant
- 197 Côlon sigmoïde
- 198 Ténia libre
- 199 Mésentère
- 200 Artère iléo-colique
- 201 Artère colique droite
- 202 Artère colique gauche
- 203 Artères sigmoïdes
- Rein**
- 204 Rein droit
- 205 Rein, cortex
- 206 Pyramides rénales
- 207 Rein, papille
- 208 Rein, grands calices
- 209 Rein, bassin
- 210 Urètre droit
- 211 Veine rénale droite
- 212 Artère rénale gauche
- Glande surrénale**
- 213 Glande surrénale droite
- 214 Artère surrénale inférieure
- 215 Veine surrénale

Os pelviens

- 216 Promontoire
- 217 Coccyx
- 218 Os ischial, rameau
- 219 Os pubien, rameau inférieur
- 220 Tubercule pubien
- 221 Corps de l'os pubien
- 222 Incisure de l'acétabule
- 223 Fosse acétabulaire
- 224 Face lunaire
- 225 Corps de l'os iliaque
- 226 Epine iliaque antéro-supérieure
- 227 Os ilial, aile
- 228 Crête iliaque
- 229 Epine iliaque postéro-supérieure
- 230 Grande incisure sciatique (ischiatique)

Organes génitaux masculins

- 231 Pénis
- 232 Pénis, prépuce
- 233 Pénis, gland
- 234 Pénis, corps caverneux
- 235 Pénis, corps spongieux
- 236 Fascia profond du pénis
- 237 Scrotum
- 238 Testicule
- 239 Epididyme, tête
- 240 Epididyme, corps
- 241 Epididyme, queue
- 242 Plexus pampiniforme

Modele Musculaire

- 243 Cordon spermatique
- 244 Muscle crémaster
- 245 Fascia spermatique externe
- 246 Canal inguinal
- 247 Anneau inguinal superficiel, cuisse latérale
- 248 Anneau inguinal superficiel, cuisse médiale
- 249 Muscle pyramidal
- 250 Péritoine pariétal
- 251 Conduit déférent
- 252 Vésicule urinaire
- 253 Prostate
- 254 Urètre gauche
- 255 Vésicule séminale
- 256 Rectum
- 257 Muscle sphincter externe de l'anus
- 258 Muscle sphincter interne de l'anus
- 259 Rectum, pli transverse
- 260 Urètre masculin, partie prostatique
- 261 Urètre
- 262 Symphyse pubienne (disque interpubien)

Organes génitaux féminins

- 263 Artère ovarienne gauche
- 264 Ovaire, ligament propre
- 265 Trompe utérine (Trompe de Fallope)
- 266 Utérus, ligament rond
- 267 Ovaire
- 268 Ligament large de l'utérus
- 269 Utérus
- 270 Col de l'utérus
- 271 Trompe utérine, orifice
- 272 Vagin
- 273 Grande lèvre des organes génitaux
- 274 Petite lèvre des organes génitaux
- 275 Clitoris
- 276 Ligament ombilical médian

Cabeça

Encéfalo

Nervos cranianos

- 1 Nervo olfatório (I)
- 2 Nervo óptico (2o. nervo craniano)
- 3 Nervo oculomotor (3o. nervo craniano)
- 4 Nervo troclear (4o. nervo craniano)
- 5 Nervo trigêmeo (quinto nervo facial)
- 6 Nervo abducente (6o. nervo craniano)
- 7 Nervo facial (7o. nervo craniano)
- 8 Nervo vestibulococlear (8o. nervo craniano)
- 9 Nervo glossofaríngeo (9o. nervo craniano)
- 10 Nervo vago (10o. nervo craniano)
- 11 Nervo acessório (nervo acessório espinhal)
- 12 Nervo hipoglosso (12o. nervo craniano)

13 Cérebro

- 14 Ventrículo lateral
- 15 Corno anterior, ventrículo lateral
- 16 Corno posterior do ventrículo lateral
- 17 Corno inferior do ventrículo lateral
- 18 Forame interventricular
- 19 Plexo coróide do ventrículo lateral
- 20 Núcleo caudado
- 21 Cabeça do núcleo caudado
- 22 Corpo do núcleo caudado
- 23 Hipocampo
- 24 Pé do hipocampo
- 25 Fímbria do hipocampo
- 26 Lobo frontal
- 27 Lobo parietal
- 28 Lobo occipital
- 29 Lobo temporal
- 30 Sulco lateral
- 31 Corpo caloso
- 32 Rostro do corpo caloso
- 33 Joelho do corpo caloso
- 34 Tronco do corpo caloso
- 35 Esplênio do corpo caloso
- 36 Septo pelúcido (septo transparente)
- 37 Coluna do fórnice
- 38 Comissura anterior
- 39 Corpo da glândula pineal
- 40 Tálamo
- 41 Aderência intertalâmica
- 42 Hipotálamo
- 43 Terceiro ventrículo (ventrículo do diencéfalo)
- 44 Plexo coróide do terceiro ventrículo
- 45 Comissura epitalâmica
- 46 Corpo mamilar
- 47 Recesso infundibular
- 48 Quiasma óptico
- 49 **Cerebelo**
- 50 Corpo medular do cerebelo

- 51 Verme do cerebelo
- 52 Amígdala do cerebelo
- 53 Flóculo
- 54 **Mesencéfalo**
- 55 Aqueduto do mesencéfalo
- 56 Pedúnculo cerebral
- 57 Lâmina quadrigêmea
- 58 **Ponte de Varólio**
- 59 Sulco basilar
- 60 Quarto ventrículo (ventrículo do rombencéfalo)
- 61 **Medula oblonga**
- 62 Pirâmide da medula oblonga
- 63 Oliva (corpo olivar)
- 64 **Medula espinhal**
- 65 Canal central
- 66 Fissura mediana anterior da medula espinhal
- 67 Nervo cervical I
- 68 Nervo cervical II
- 69 Sulco intermédio posterior
- 70 Fascículo grácil (trato de Goll)
- 71 Sulco mediano posterior

Crânio interno

- 1 Fovéolas granulares
- 2 Sulcos da artéria meníngea média
- 3 Dura-máter do cérebro
- 4 Seio sagital superior
- 5 Díploe
- Base do crânio**
- 6 Fossa craniana anterior
- 7 Lâmina cribrosa do osso etmóide
- 8 Crista de galo
- 9 Canal óptico (forame óptico)
- 10 Processo clinóide anterior
- 11 Hipófise (glândula pituitária)
- 12 Processo clinóide posterior
- 13 Asa menor do osso esfenóide
- 14 Osso esfenóide, asa maior
- 15 Fissura orbitária superior
- 16 Forame redondo
- 17 Forame oval
- 18 Forame lácerio
- 19 Fossa craniana média
- 20 Sulco do nervo petroso menor
- 21 Eminência arqueada
- 22 Borda superior da parte petrosa do osso temporal
- 23 Poro acústico interno
- 24 Fissura petrooccipital
- 25 Sulco do seio sigmóide
- 26 Forame jugular
- 27 Clivo

- 28 Canal hipoglosso
- 29 Fossa craniana posterior
- 30 Sulco seio transverso
- 31 Protuberância occipital interna
- 32 Seio cavernoso
- 33 Plexo basilar
- 34 Seio petroso superior
- 35 Seio petroso inferior
- 36 Seio sigmóide
- 37 Seio occipital
- 38 Seio transverso
- 39 Confluência sinusal

Crânio externo

- 40 Osso frontal
- 41 Sutura coronal
- 42 Osso parietal
- 43 Sutura sagital (sutura interparietal)
- 44 Sutura lambdóide
- 45 Osso occipital
- 46 Processo mastóide
- 47 Forame acústico externo
- 48 Arco zigomático
- 49 Osso zigomático
- 50 Sutura frontozigomática
- 51 Forame supra-orbitário
- 52 Saco lacrimal (dacriocisto)
- 53 Osso nasal
- 54 Cartilagem alar maior
- 55 Sutura zigomaticomaxilar
- 56 Forame infra-orbitário
- 57 Processo condilar (condilomandibular)
- 58 Chanfradura mandibular
- 59 Ângulo da mandíbula
- 60 Corpo da mandíbula
- 61 Forame mentoniano
- 62 Osso hióide
- 63 Porção cervical do Esôfago
- 64 Medula espinhal

Músculos

- 65 Músculo epicraniano, Músculo occipitofrontal, ventre frontal
- 66 Músculo temporal
- 67 Músculo auricular anterior
- 68 Músculo epicraniano, Músculo temporoparietal
- 69 Músculo auricular superior
- 70 Músculo auricular posterior
- 71 Músculo epicraniano, Ventre occipital do músculo occipitofrontal
- 72 Porção palpebral do esfíncter ocular
- 73 Porção orbital do esfíncter ocular
- 74 Músculo zigomático menor
- 75 Músculo elevador do lábio superior e da

asa do nariz

- 76 Músculo nasal
- 77 Músculo orbicular da boca
- 78 Músculo zigomático maior
- 79 Músculo buccinator (músculo da bochecha)
- 80 Músculo masseter
- 81 Músculo risório (músculo de Albinus)
- 82 Músculo depressor do ângulo da boca
- 83 Músculo depressor do lábio inferior
- 84 Músculo mentoniano
- 85 Músculo hioglosso
- 86 Músculo geniioídeo
- 87 Músculo miloióideo
- 88 Ventre anterior do músculo digástrico
- 89 Ventre posterior do músculo digástrico
- 90 Músculo estiloídeo
- 91 Ventre superior do músculo omoióideo
- 92 Ventre inferior do músculo omoióideo
- 93 Músculo esternoídeo
- 94 Músculo esternotireóideo
- 95 Músculo tireoióideo
- 96 Músculo cricotireóideo
- 97 Músculo esternocleidomastóideo (músculo esterno-mastóideo)
- 98 Músculo escaleno anterior
- 99 Músculo escaleno médio
- 100 Músculo escaleno posterior
- 101 Músculo elevador da escápula
- 102 Músculo esplênio da cabeça
- 103 Músculo rombóide menor
- 104 Porção descendente do músculo trapézio
- 105 Porção transversa do músculo trapézio
- 106 Músculo eretor da espinha (músculo sacrospinalis)

Vasos

- 107 Artéria carótida comum
- 108 Artéria carótida externa
- 109 Artéria tireóidea superior
- 110 Artéria laríngea superior
- 111 Artéria lingual
- 112 Artéria facial (artéria maxilar externa)
- 113 Artéria angular
- 114 Artéria occipital
- 115 Artéria auricular posterior
- 116 Ramo frontal da artéria temporal superficial
- 117 Artéria esternocleidomastóidea
- 118 Artéria maxilar
- 119 Artéria carótida interna
- 120 Artéria sural (artéria da panturrilha)
- 121 Artéria subclávia, 3o ramo
- 122 Tronco tireocervical
- 123 Artéria tireóidea inferior
- 124 Artéria torácica lateral

Figura Muscular

Português

125 Artéria e veia intercostal posterior I

126 Veia jugular interna

127 Veia jugular externa

128 Veia subclávia

Nervos

129 Nervo supra-orbitário

130 Nervo supratroclear

131 Ramo zigomaticofacial do nervo zigomático

132 Nervo infra-orbitário

133 Nervo mentoniano

134 Nervo auriculotemporal

135 Plexo parotídeo (VII)

136 Grande e nervo occipital

137 Nervo occipital menor, Plexo cervical

138 Grande nervo auricular, Plexo cervical

139 Nervo cervical transverso, Plexo cervical

140 Nervo frênico, Plexo cervical

141 Nervos cervicais, ramos ventrais

142 Plexo braquial

Glândulas

143 Glândula lacrimal

144 Glândula parótida

145 Ducto parotídeo (ducto de Steno)

146 Glândula submandibular

147 Glândula tireóidea

148 Cartilagem tireóidea

149 Membrana tireoióide

150 Ligamento cricótireóideo

151 Anel traqueal

Extremidade superior

1 Clavícula

2 Acrômio (processo acromial)

3 Espinha da escápula

4 Úmero

Músculos

5 Músculo subescapular

6 Músculo supra-espinhoso

7 Músculo infra-espinhoso

8 Músculo redondo menor

9 Músculo redondo maior

10 Músculo deltóide

11 Músculo bíceps do braço

12 Cabeça longa do músculo bíceps do braço

13 Cabeça curta do músculo bíceps do braço

14 Músculo braquial

15 Músculo coracobraquial

16 Cabeça lateral do músculo tríceps do braço

17 Cabeça longa do músculo tríceps do braço

18 Cabeça medial do músculo tríceps do braço

19 Músculo braquiorradial (supinador longo)

20 Músculo extensor longo radial do punho

21 Músculo extensor curto radial do punho

22 Músculo pronador redondo

23 Músculo flexor radial do punho

24 Músculo palmar longo

25 Músculo flexor ulnar do punho

26 Músculo flexor superficial dos da mão

27 Músculo flexor profundo dos dedos da mão

28 Músculo flexor longo do polegar

29 Músculo pronador quadrado

30 Músculo extensor dos dedos da mão

31 Músculo extensor do dedo mínimo

32 Músculo extensor ulnar do punho

33 Músculo ancôneo

34 Músculo supinador

35 Músculo abductor longo do polegar

36 Músculo extensor longo do polegar

37 Músculo extensor do indicador

38 Retináculo dos extensores

39 Músculos interósseos dorsais da mão

40 Músculo oponente do polegar

41 Músculo abductor curto do polegar

42 Músculo flexor curto do polegar

43 Músculo adutor do polegar

44 Músculos lumbricais da mão

45 Músculo abductor do dedo mínimo

46 Retináculo dos flexores

47 Tendão do músculo palmar longo

48 Tendão do músculo flexor superficial dos dedos

49 Tendão do músculo flexor longo do polegar

50 Tendão do músculo extensor longo do polegar

51 Conexão intertendinosa

52 Tendão do músculo extensor dos dedos da mão

53 Tendão do músculo tríceps do braço

Vasos

54 Artéria axilar

55 Artéria umeral circunflexa anterior

56 Artéria braquial (artéria umeral)

57 Artéria colateral ulnar superior

58 Artéria radial

59 Artéria ulnar

60 Artéria interóssea posterior

61 Artéria interóssea anterior (artéria interóssea volar)

62 Ramo palmar superficial da artéria radial

63 Arco palmar superficial

64 Artérias digitais palmares comuns

65 Artérias digitais palmares próprias

66 Artérias metacárpicas dorsais

67 Ramo cárpico dorsal da artéria ulnar

Nervos

68 Nervo toracodorsal

69 Nervo ulnar (nervo cubital)

- 70 Nervo mediano
- 71 Nervo musculocutâneo
- 72 Nervo axilar
- 73 Nervo radial
- 74 Ramo profundo do nervo radial
- 75 Nervo interósseo anterior
- 76 Nervo ulnar, nervos digitais palmares próprios
- 77 Ramo superficial do nervo radial

Extremidade inferior

- 1 Cabeça do fêmur
- 2 Trocânter maior
- 3 Rótula (patela)
- 4 Tíbia
- 5 Fíbula (perônio)
- 6 Pescoço do martelo (colo do martelo)
- 7 Maléolo lateral (extramaléolo)
- 8 Osso do metatarso I
- 9 Osso do calcânhar
- 10 Tendão do calcâneo (tendão de Aquiles)

Músculos

- 11 Músculo glúteo máximo
- 12 Músculo glúteo médio
- 13 Músculo piriforme
- 14 Músculo gêmeo superior
- 15 Músculo obturador interno
- 16 Músculo gêmeo inferior
- 17 Músculo quadrado da coxa
- 18 Músculo tensor da fáscia lata
- 19 Trato iliotibial (faixa de Maissiat)
- 20 Músculo reto da coxa
- 21 Músculo vasto lateral
- 22 Músculo vasto intermédio
- 23 Músculo vasto medial
- 24 Músculo sartório
- 25 Músculo iliopsoas
- 26 Músculo adutor longo
- 27 Músculo grácil
- 28 Músculo grande adutor
- 29 Músculo semimembranoso
- 30 Músculo semitendinoso
- 31 Cabeça longa do músculo bíceps da coxa
- 32 Cabeça curta do músculo bíceps femoral
- 33 Músculo tibial anterior
- 34 Músculo extensor longo dos artelhos
- 35 Músculo fibular longo (músculo peroneiro longo)
- 36 Músculo fibular breve (músculo peroneiro curto)
- 37 Cabeça lateral do músculo gastrocnêmio
- 38 Cabeça medial do músculo gastrocnêmio
- 39 Músculo solear

- 40 Músculo tibial posterior
- 41 Poplíteo
- 42 Músculo flexor longo dos dedos do pé
- 43 Músculo flexor longo do hálux
- 44 Músculo extensor longo do hálux
- 45 Músculo extensor curto do hálux
- 46 Músculo extensor curto dos artelhos
- 47 Músculo abductor do pequeno artelho
- 48 Músculo flexor curto do pequeno artelho
- 49 Músculo flexor curto dos artelhos
- 50 Músculo lumbrical do pé
- 51 Músculo flexor curto do hálux
- 52 Músculo abductor do grande artelho
- 53 Músculos interósseos dorsais do pé
- 54 Tendão do músculo reto da coxa
- 55 Tendão do músculo sartório
- 56 Retináculo inferior dos músculos extensores
- 57 Retináculo superior dos músculos fibulares
- 58 Retináculo inferior dos músculos fibulares
- 59 Tendão do músculo extensor longo do hálux
- 60 Tendões do músculo extensor longo dos artelhos



- 61 Tendão do músculo fibular curto
- 62 Tendão do músculo fibular longo
- 63 Aponeurose plantar

Vasos

- 64 Artéria glútea superior
- 65 Artéria isquiádica (artéria glútea inferior)
- 66 Artéria circunflexa medial da coxa
- 67 Artéria femoral
- 68 Veia femoral
- 69 Ramo ascendente da artéria circunflexa lateral da coxa
- 70 Ramo descendente da artéria circunflexa lateral da coxa
- 71 Artéria profunda da coxa
- 72 Artéria poplíteo
- 73 Veia poplíteo
- 74 Artéria supra-orbitária
- 75 Artéria genicular medial superior
- 76 Artéria genicular medial inferior
- 77 Artéria genicular lateral inferior
- 78 Artéria tibial posterior
- 79 Veia tibial posterior
- 80 Artéria tibial anterior
- 81 Artéria peroneira (artéria fibular)
- 82 Artéria maleolar lateral anterior

Nervus

- 83 Nervo isquiático
- 84 Nervo femoral (nervo crural anterior)
- 85 Nervo tibial
- 86 Nervo fibular comum
- 87 Nervo fibular profundo

Figura Muscular

Português

88 Nervos fibular superficial

Torso

Tórax

- 1 Esterno
- 2 Cartilagem xifóidea
- 3 Manúbrio esternal (pré-esterno)
- 4 Incisura jugular
- 5 Ligamento esternoclavicular anterior
- 6 Costela 1-12
- Músculos**
- 7 Músculo infra-espinhoso
- 8 Músculo redondo menor
- 9 Músculo redondo maior
- 10 Músculo grande dorsal
- 11 Aponeurose toracolombar
- 12 Músculo serrátil infero-posterior
- 13 Músculo longo do tórax
- 14 Músculo rombóide maior
- 15 Músculo serrátil pósterio-superior
- 16 Porção ascendente do músculo trapézio
- 17 Músculo serrátil anterior
- 18 Músculo peitoral menor
- 19 Músculo subclávio
- 20 Músculo intercostal externo
- 21 Músculos intercostais internos
- 22 Porção abdominal do músculo grande peitoral
- 23 Porção esternocostal do músculo grande peitoral
- 24 Músculo grande peitoral, porção clavicular
- 25 Músculo esternocleidomastóideo (músculo esterno-mastóideo), origem
- 26 Músculo esternoioídeo, origem
- 27 Músculo esternotireóideo, origem
- 28 Músculo escaleno anterior, inserção
- 29 Músculo transverso do tórax
- Diafragma**
- 30 Porção esternal do diafragma
- 31 Diafragma, porção costal
- 32 Hiato esofágico (abertura esofágica)
- 33 Tendão central do diafragma (tendão trifólio)
- 34 Forame da veia cava (forame quadratum)
- 35 Hiato aórtico
- 36 Esôfago, porção torácica
- Coração**
- 37 Átrio direito
- 38 Apêndice auricular direito
- 39 Ventrículo direito
- 40 Átrio esquerdo (átrio pulmonar)
- 41 Apêndice auricular esquerdo
- 42 Ventrículo esquerdo
- 43 Ápex do coração

- 44 Septo interventricular (septo ventricular)
- 45 Valva tricúspide (valva atrioventricular direita)
- 46 Valva do tronco pulmonar
- 47 Valva mitral (valva atrioventricular esquerda)
- 48 Valva aórtica
- 49 Músculos papilares
- 50 Artéria coronária direita
- 51 Ramo interventricular posterior da artéria coronária direita
- 52 Artéria coronária esquerda
- 53 Ramo interventricular anterior da artéria coronária esquerda
- 54 Ramo circunflexo da artéria coronária direita
- 55 Seio coronário
- 56 Veia coronária ventricular
- 57 Veia interventricular posterior
- 58 Veia cardíaca parva
- 59 Tronco pulmonar (artéria pulmonar)
- 60 Artéria pulmonar direita
- 61 Artéria pulmonar esquerda
- 62 Aorta ascendente
- 63 Arco aórtico
- 64 Tronco braquiocefálico
- 65 Artéria carótida comum, origem
- 66 Artéria subclávia esquerda, 1o ramo
- 67 Aorta, porção torácica
- 68 Artéria intercostal
- 69 Nervos intercostal
- 70 Veia intercostal posterior
- 71 Veia ázigo
- 72 Veia braquiocefálica direita
- 73 Veia braquiocefálica esquerda
- 74 Veia cava superior (pré-cava)
- 75 Veia cava inferior (pós-cava)
- 76 Veias pulmonares direitas
- 77 Veias pulmonares esquerdas
- 78 Glândula timo**
- 79 Ramos tímicos
- Pulmão**
- 80 Ápice do pulmão
- 81 Lobo superior do pulmão direito
- 82 Fissura horizontal
- 83 Lobos medianos, pulmão direito
- 84 Fissura oblíqua
- 85 Lobo inferior do pulmão direito
- 86 Parade diafragmática do pulmão
- 87 Ligamento pulmonar
- 88 Hilo do pulmão (porta pulmonis)
- 89 Impressão cardíaca do pulmão
- 90 Incisura cardíaca do pulmão esquerdo
- 91 Lobo superior do pulmão esquerdo
- 92 Lígula do pulmão esquerdo
- 93 Lobo inferior do pulmão esquerdo

- 94 Pleura parietal
- 95 Traquéia
- 96 Bifurcação da traquéia
- 97 Brônquios principais direitos
- 98 Brônquio principal esquerdo
- 99 Brônquio lobar superior direito
- 100 Brônquio lobar inferior direito
- 101 Brônquios lobares superiores direitos
- 102 Brônquios lobares medianos direitos
- 103 Brônquios lobares inferiores direitos
- 104 Lóbulos da glândula mamária**
- 105 Mamilo

Ventre

- 106 Ânulo umbilical

Músculos

- 107 Músculo oblíquo interno do abdome
- 108 Músculo oblíquo externo do abdome
- 109 Borda anterior do músculo reto do abdome
- 110 Linha branca (linha de Hunter)
- 111 Músculo reto do abdome
- 112 Interseção tendinosa
- 113 Lamina posterior do músculo reto abdominal
- 114 Linha arqueada
- 115 Músculo transverso do abdome
- 116 Músculo quadrado lombar
- 117 Músculo psoas maior
- 118 Músculo ilíaco
- 119 Músculo elevador do ânus
- 120 M. transverso profundo do períneo
- 121 Músculo piriforme

Vasos

- 122 Aorta abdominal
- 123 Tronco celíaco (trípode de Heller)
- 124 Artérias testiculares (ovarianas)
- 125 Artéria mesentérica inferior
- 126 Bifurcação da aorta
- 127 Artéria ilíaca comum
- 128 Artéria ilíaca interna
- 129 Artéria ilíaca externa
- 130 Veia ilíaca externa
- 131 Veia ilíaca interna (veia hipogástrica)
- 132 Veia ilíaca comum

133 Porção abdominal do esôfago**Estômago**

- 134 Cárdea gástrico
- 135 Fundo do estômago (fundo de saco maior)
- 136 Corpo do estômago
- 137 Parte pilórica
- 138 Píloro
- 139 Curvatura maior
- 140 Curvatura menor
- 141 Incisura cardíaca do estômago

- 142 Sulco angular do estômago
- 143 Pregas gástricas
- 144 Artéria gástrica direita (artéria pilórica)
- 145 Artéria coronária (artéria gástrica esquerda)
- 146 Artéria gastromental direita
- 147 Artéria gastromental esquerda
- 148 Omento maior (omento gastrocólico)

Fígado

- 149 Lobo direito do fígado
- 150 Lobo hepático esquerdo
- 151 Lobo caudado (lobo de Spigelius)
- 152 Lobo quadrado
- 153 Impressão cólica do fígado
- 154 Impressão duodenal do fígado
- 155 Impressão renal do fígado
- 156 Impressão gástrica do fígado
- 157 Ligamento redondo do fígado
- 158 Ligamento falciforme do fígado
- 159 Veias hepáticas
- 160 Veia porta do fígado
- 161 Artéria hepática própria
- 162 Ducto hepático comum (ducto hepatocístico)
- 163 Ducto cístico (ducto biliar cístico)
- 164 Vesícula biliar
- 165 Ducto colédoco (ducto biliar comum)

Pâncreas

- 166 Cauda do pâncreas
- 167 Corpo do pâncreas
- 168 Cabeça do pâncreas
- 169 Ducto pancreático (ducto de Hoffmann)
- 170 Duto pancreático acessório (canal de Santorini)

Duodeno

- 171 Ampola duodenal
- 172 Porção descendente do duodeno
- 173 Porção horizontal do duodeno
- 174 Porção ascendente do duodeno
- 175 Ângulo duodenojejunal
- 176 Flexura superior do duodeno
- 177 Pregas circulares (válvulas de Kerckring)
- 178 Papila duodenal menor (Carúncula menor de Santorini)
- 179 Papila duodenal principal (Carúncula principal de Santorini)
- 180 Artéria gastroduodenal
- 181 Artéria mesentérica superior
- 182 Artéria pancreaticoduodenal inferior
- 183 Artérias jejunais e ileais
- 184 Veia mesentérica superior
- 185 Veia cólica direita

Baço

- 186 Hilo do baço
- 187 Artéria esplênica (artéria lienal)

Figura Muscular

Português

188 Veia esplênica (veia lienal)

189 Jejunó

190 Íleo

191 Válvula ileocecal (válvula de Varolius)

Cólon

192 Ceco

193 Apêndice vermiforme

194 Cólon ascendente

195 Cólon transversó

196 Cólon descendente

197 Cólon sigmóide (cólon pélvico)

198 Tênia livre

199 Mesentério

200 Artéria ileocólica

201 Artéria cólica direita

202 Artéria cólica esquerda

203 Artérias sigmóides

Rim

204 Rim direito

205 Córtex renal

206 Rim, pirâmidas medulares

207 Papila renal

208 Cálix renais maiores

209 Pelve renal

210 Ureter direito

211 Veia renal direita

212 Artéria renal esquerda

Glândula supra-renal

213 Glândula supra-renal direita

214 Artéria supra-renal inferior

215 Veia supra-renal

Ossos da pelve

216 Promontório

217 Cóccix

218 Ramificação do ísquio

219 Osso púbis, ramo inferior

220 Tubérculo púbico

221 Corpo do osso pubiano

222 Incisura acetabular

223 Fossa acetabular

224 Superfície lunar

225 Corpo do ílio

226 Espinha ilíaca ântero-superior

227 Asa do íliaco

228 Crista ilíaca

229 Espinha ilíaca ântero-posterior

230 Chanfradura ilioisquiática

Órgãos genitais masculinos

231 Pênis

232 Prepúcio

233 Glândula peniana (balanus)

234 Corpo cavernoso do pênis

235 Corpo cavernoso da uretra

236 Fâscia de Buck

237 Escroto

238 Testículo

239 Cabeça do epidídimo

240 Corpo do epidídimo

241 Cauda do epidídimo

242 Plexo pampiniforme

243 Cordão espermático

244 Músculo cremâster

245 Fâscia espermática externa

246 Canal inguinal (canal de Velpeau)

247 Ânulo inguinal superficial, ramo lateral

248 Ânulo inguinal superficial, ramo medial

249 Músculo piramidal

250 Peritônio parietal

251 Canal deferente (ducto espermático)

252 Bexiga

253 Próstata (glândula prostática)

254 Ureter esquerdo

255 Vesícula seminal (glândula seminal)

256 Reto

257 Músculo do esfíncter externo do ânus

258 Músculo do esfíncter interno do ânus

259 Prega transversal do reto

260 Porção prostática da uretra masculina

261 Uretra

262 Símfise púbica

Órgãos genitais femininos

263 A. ovariana esquerda

264 Ligamento próprio do ovário

265 Tuba uterina (oviduto)

266 Ligamento redondo do útero (ligamento de HUNTER)

267 Ovário

268 Ligamento largo do útero

269 Útero

270 Colo do útero

271 Óstio uterino da tuba (óstio interno)

272 Vagina

273 Grande lábio pudendo

274 Lábio pudendo menor

275 Clítoris

276 Ligamento umbilical medial

Capo

Encefalo

Nervi craniali

- 1 Nervi olfattori (I)
- 2 N. ottico (II)
- 3 N. oculomotore (III)
- 4 N. trocleare (IV)
- 5 N. trigemino (V)
- 6 N. abducente (VI)
- 7 N. facciale (VII)
- 8 N. vestibolococleare (VIII)
- 9 N. glossofaringeo (IX)
- 10 N. vago (X)
- 11 N. accessorio (XI)
- 12 N. ipoglosso (XII)
- 13 Cervello**
- 14 Ventricolo laterale
- 15 Corno anteriore del ventricolo laterale
- 16 Ventricolo laterale, corno posteriore
- 17 Ventricolo laterale, corno inferiore
- 18 Forame interventricolare
- 19 Ventricolo laterale, plesso coroideo
- 20 Nucleo caudato
- 21 Nucleo caudato, capo
- 22 Nucleo caudato, corpo
- 23 Ippocampo
- 24 Corno d'Ammone dell'ippocampo
- 25 Benderella dell'ippocampo
- 26 Lobo frontale
- 27 Lobo parietale
- 28 Lobo occipitale
- 29 Lobo temporale
- 30 Solco laterale
- 31 Corpo calloso
- 32 Corpo calloso, rostro
- 33 Corpo calloso, ginocchio
- 34 Corpo calloso, tronco
- 35 Corpo calloso, splenio
- 36 Setto pellucido
- 37 Colonna del fornice
- 38 Commessura anteriore
- 39 Corpo pineale
- 40 Talamo
- 41 Adesione intertalamica
- 42 Ipotalamo
- 43 Ventricolo terzo
- 44 Plesso corioideo del terzo ventricolo
- 45 Commessura epitalamica
- 46 Corpo mamellare
- 47 Recesso dell'infundibolo
- 48 Chiasma ottico
- 49 Cervelletto**
- 50 Cervelletto, corpo midollare

- 51 Verme
- 52 Cervelletto, tonsilla
- 53 Flocculo
- 54 Mesencefalo**
- 55 Acquedotto di Silvio
- 56 Cervello, peduncolo
- 57 Lamina quadrigemina
- 58 Ponte**
- 59 Solco basilare
- 60 Ventricolo quarto
- 61 Midollo allungato**
- 62 Midollo allungato, piramide
- 63 Oliva
- 64 Midollo spinale**
- 65 Canale centrale
- 66 Midollo spinale, fissura mediana anteriore
- 67 Nerf cervical I
- 68 N. cervicale II
- 69 Solco intermedio posteriore
- 70 Fascicolo gracile di Goll
- 71 Solco mediano posteriore

Cranio interno

- 1 Fossetta granulare del Pacchioni
- 2 Solchi dell'arteria meningea media
- 3 Dura madre cranica
- 4 Seno sagittale superiore
- 5 Diploe
- Base del cranio**
- 6 Fossa anteriore del cranio
- 7 Osso etmoide, lamina cribiforme
- 8 Cresta di gallo
- 9 Canale ottico
- 10 Processo clinoidico anteriore
- 11 Ipofisi (ghiandola pituitaria)
- 12 Processo clinoidico posteriore
- 13 Osso sfenoide, ala piccola
- 14 Osso sfenoide, ala grande
- 15 Fessura orbitale superiore
- 16 Foro rotondo
- 17 Foro ovale
- 18 Foro lacero
- 19 Fossa media del cranio
- 20 Solco dei nervi petrosi piccoli
- 21 Eminenza arcuata
- 22 Osso temporale, bordo superiore della parte pietrosa
- 23 Poro acustico interno
- 24 Scissura petro-occipitale
- 25 Solco del seno sigmoideo
- 26 Foro giugulare
- 27 Dorso della sella turcica
- 28 Canale dell'ipoglosso

- 29 Fossa posteriore del cranio
- 30 Solco seno trasverso
- 31 Osso occipitale, protuberanza interna
- 32 Seno cavernoso
- 33 Plesso basilare
- 34 Seno petroso inferiore
- 35 Seno petroso inferiore
- 36 Seno sigmoideo
- 37 Seno occipitale
- 38 Seno trasverso
- 39 Confluens sinuum

Cranio esterno

- 40 Osso frontale
- 41 Sutura coronaria
- 42 Osso parietale
- 43 Sutura sagittale
- 44 Sutura lamboidea
- 45 Osso occipitale
- 46 Mastoide
- 47 Poro acustico esterno
- 48 Arco zigomatico
- 49 Osso zigomatico
- 50 Sutura frontozigomatica
- 51 Foro sopraorbitale
- 52 Sacco lacrimale
- 53 Osso nasale
- 54 Cartilagine alare grande
- 55 Sutura zigomatico-mascellare
- 56 Foro infraorbitale
- 57 Mandibola, processo condiloideo
- 58 Incisura sigmoidea della mandibola
- 59 Mandibola, angolo
- 60 Mandibola, corpo
- 61 Foro mentale
- 62 Osso ioide
- 63 Esofago, porzione cervicale
- 64 Midollo spinale


Muscolos

- 65 M. epicranico, M. occipitofrontale, ventre frontale
- 66 M. temporale
- 67 M. auricolare anteriore
- 68 M. epicranico, M. temporoparietale
- 69 M. auricolare superiore
- 70 M. auricolare posteriore
- 71 M. epicranico, M. occipitofrontale, ventre occipitale
- 72 M. orbicolare dell'occhio, porzione palpebrale
- 73 M. orbicolare dell'occhio, porzione orbitale
- 74 M. zigomatico piccolo
- 75 M. elevatore del labbro superiore e dell'ala

- del naso
- 76 M. nasale
- 77 M. orbicolare della bocca
- 78 M. zigomatico grande
- 79 M. buccinatore
- 80 M. massetere
- 81 M. risorio
- 82 M. depressore degli angoli del naso
- 83 M. depressore del labbro inferiore
- 84 M. mentale
- 85 M. ioglosso
- 86 M. genioioideo
- 87 M. miloioideo
- 88 M. digastrico, ventre anteriore
- 89 M. digastrico, ventre posteriore
- 90 M. stiloioideo
- 91 M. omoioideo, ventre superiore
- 92 M. omoioideo, ventre inferiore
- 93 M. sternoioideo
- 94 M. sternotiroideo
- 95 M. tiroioideo
- 96 M. cricotiroideo
- 97 M. sternocleidomastoideo
- 98 M. scaleno anteriore
- 99 M. scaleno medio
- 100 M. scaleno posteriore
- 101 M. elevatore della scapola
- 102 M. splenio del capo
- 103 M. romboide piccolo
- 104 M. trapezio, parte discendente
- 105 M. trapezio, parte trasversa
- 106 M. erettore della spina

Vasos

- 107 A. carotide comune
- 108 A. carotide esterna
- 109 A. tiroidea superiore
- 110 A. laringea superiore
- 111 A. linguale
- 112 A. facciale
- 113 A. angolare
- 114 A. occipitale
- 115 A. auricolare posteriore
- 116 A. temporale superficiale
- 117 A. zigomaticoorbitale
- 118 A. mascellare
- 119 A. carotide interna
- 120 A. sopratrocleare
- 121 A. succlavia, 3. ramo
- 122 Tronco tireocervicale
- 123 A. tiroidea inferiore
- 124 A. toracica interna
- 125 A. e V. intercostale posteriore I
- 126 V. giugulare interna

- 127 V. giugulare esterna
 128 V. succlavia
Nervos
 129 N. sopraorbitale
 130 N. sopratrocleare
 131 R. zigomatico-facciale del n. zigomatico
 132 N. infraorbitale
 133 N. mentale
 134 N. auricolotemporale
 135 Plexus parotidien (VII)
 136 N. occipitale grande
 137 N. occipitale piccolo, Plesso cervicale
 138 N. auricolare grande, Plesso cervicale
 139 N. trasverso del collo, Plesso cervicale
 140 N. frenico, Plesso cervicale
 141 Nn. cervicali, rami ventrali
 142 Plesso brachiale
Ghiandole
 143 Ghiandola lacrimale
 144 Ghiandola parotide
 145 Condotta dello Stenone
 146 Ghiandola sottomandibolare
 147 Ghiandola tiroidea 
 148 Cartilagine tiroidea
 149 Membrana tiroioidea
 150 Membrana cricotiroidea
151 Cartilagine tracheale

Estremità superiori

- 1 Clavicola
 2 Acromion
 3 Scapola, spina
 4 Omero
Muscolos
 5 M. sottoscapolare
 6 M. soprascapolare
 7 M. infraspinato
 8 M. rotondo piccolo
 9 M. rotondo grande
 10 M. deltoide
 11 M. bicipite brachiale
 12 M. bicipite brachiale, capo lungo
 13 M. bicipite brachiale, capo breve
 14 M. brachiale
 15 M. coracobrachiale
 16 M. tricipite del braccio, capo laterale
 17 M. tricipite del braccio, capo lungo
 18 M. tricipite del braccio, capo mediale
 19 M. brachioradiale
 20 M. estensore lungo del carpo
 21 M. estensore breve del carpo
 22 M. pronatore rotondo
 23 M. flessore radiale del carpo

Modello Muscolare

- 24 M. palmare lungo
 25 M. flessore ulnare del carpo
 26 M. flessore superficiale delle dita della mano
 27 M. flessore profondo delle dita della mano
 28 M. flessore lungo del pollice
 29 M. pronatore quadrato
 30 M. estensore delle dita della mano
 31 M. estensore breve del dito mignolo
 32 M. estensore ulnare del carpo
 33 M. anconeo
 34 M. supinatore
 35 M. abducente lungo del pollice
 36 M. estensore lungo del pollice
 37 M. estensore dell'indice
 38 Legamento anulare dorsale del carpo
 39 Mm. interossei dorsali della mano
 40 M. opponente del pollice
 41 M. abducente breve del pollice
 42 M. flessore breve del pollice
 43 M. adduttore del pollice
 44 Mm. lombricali della mano
 45 M. abducente del dito mignolo della mano
 46 Legamento trasverso del carpo
 47 M. palmare lungo, tendine
 48 M. flessore superficiale delle dita, tendine
 49 M. flessore lungo del pollice, tendine
 50 M. estensore lungo del pollice
 51 Connessione intertendinea
 52 M. estensore delle dita della mano, tendine
 53 M. tricipite del braccio, tendine
Vasos
 54 A. ascellare
 55 A. circonflessa omerale anteriore
 56 A. brachiale
 57 A. collaterale ulnare superiore
 58 A. radiale
 59 A. ulnare
 60 A. interossea posteriore
 61 A. interossea anteriore
 62 A. radiale, ramo palmare superficiale
 63 Arco palmare superficiale
 64 Aa. digitali palmari comuni
 65 Aa. digitali palmari proprie
 66 Aa. metacarpali dorsali
 67 A. ulnare, ramo carpale dorsale
Nervos
 68 N. toracodorsale
 69 N. ulnare
 70 N. mediano
 71 N. muscolocutaneo
 72 N. ascellare
 73 N. radiale
 74 N. radiale, ramo profondo

- 75 N. interosseo anteriore
- 76 N. ulnare, nn. digitali palmari propri
- 77 N. radiale, ramo superficiale

Estremità inferiori

- 1 Femore, testa
- 2 Trocantere grande
- 3 Rotula
- 4 Tibia
- 5 Peroneo
- 6 Malleolo mediale
- 7 Malleolo
- 8 Osso metatarsale I
- 9 Calcagno
- 10 Tendine del calcagno

Muscolos

- 11 M. gluteo grande
- 12 M. gluteo medio
- 13 M. piriforme
- 14 M. gemello superiore
- 15 M. otturatore interno
- 16 M. gemello inferiore
- 17 M. quadrato del femore
- 18 M. tensore della fascia lata
- 19 Tratto iliotibiale
- 20 M. retto del femore
- 21 M. vasto
- 22 M. vasto intermedio
- 23 M. vasto mediale
- 24 M. sartorio
- 25 M. ileopsoas
- 26 M. adduttore lungo
- 27 M. gracile
- 28 M. adduttore grande
- 29 M. semimembranoso
- 30 M. semitendinoso
- 31 M. bicipite del femore, capo lungo
- 32 M. bicipite del femore, capo breve
- 33 M. tibiale anteriore
- 34 M. estensore lungo delle dita del piede
- 35 M. peroneo lungo
- 36 M. peroneo breve
- 37 M. gastrocnemico, capo laterale
- 38 M. gastrocnemico, capo mediale
- 39 M. soleo
- 40 M. tibiale posteriore
- 41 M. popliteo
- 42 M. flessore lungo delle dita del piede
- 43 M. flessore lungo dell'alluce
- 44 M. estensore lungo dell'alluce
- 45 M. estensore breve dell'alluce
- 46 M. estensore breve delle dita del piede
- 47 M. abducente del dito mignolo del piede

- 48 M. flessore breve del dito mignolo del piede
- 49 M. flessore breve delle dita del piede
- 50 M. lombricale del piede
- 51 M. flessore breve dell'alluce
- 52 M. abducente dell'alluce
- 53 Mm. interossei dorsali del piede
- 54 Tendine del muscolo retto del femore
- 55 M. sartorio, tendine
- 56 Legamento muscolare estensore inferiore
- 57 Guaina fibrosa dei muscoli peronei superiori
- 58 Guaina fibrosa dei muscoli peronei inferiori
- 59 M. estensore lungo dell'alluce, tendine
- 60 Tendini del muscolo estensore delle dita del piede
- 61 M. peroneo breve, tendine
- 62 M. peroneo lungo, tendine
- 63 Aponeurosi plantare

Vasos

- 64 A. glutea superiore
- 65 A. glutea inferiore
- 66 A. circonflessa femorale mediale
- 67 A. femorale
- 68 V. femorale
- 69 A. circonflessa femorale laterale, ramo ascendente
- 70 A. circonflessa femorale laterale, ramo discendente
- 71 A. profonda del femore
- 72 A. poplitea
- 73 V. poplitea
- 74 A. superiore mediale del ginocchio
- 75 A. superiore laterale del ginocchio
- 76 A. inferiore mediale del ginocchio
- 77 A. inferiore laterale del ginocchio
- 78 A. tibiale posteriore
- 79 V. tibiale posteriore
- 80 A. tibiale anteriore
- 81 A. fibulare
- 82 A. malleolare anteriore laterale

Nervos

- 83 N. sciatico
- 84 N. femorale
- 85 N. tibiale
- 86 N. peroneo comune
- 87 N. peroneo profondo
- 88 N. peroneo superficiale

Torso

Torace

- 1 Sterno
- 2 Sterno, processo xifoideo
- 3 Sterno, manubrio
- 4 Incisura giugulare

- 5 Leg. sternoclavicolare anteriore
- 6 Costa 1-12
- Muscolos**
- 7 M. infraspinato
- 8 M. rotondo piccolo
- 9 M. rotondo grande
- 10 M. larghissimo del dorso
- 11 Aponeurosi dorsolombare
- 12 M. piccolo dentato posteriore inferiore
- 13 M. lunghissimo del torace
- 14 M. romboide grande
- 15 M. piccolo dentato posteriore superiore
- 16 M. trapezio, parte ascendente
- 17 M. grande dentato
- 18 M. pettorale piccolo
- 19 M. succlavio
- 20 Mm. intercostali esterni
- 21 Mm. intercostali interni
- 22 M. pettorale grande, porzione addominale
- 23 M. pettorale grande, porzione sternocostale
- 24 M. pettorale grande, porzione clavicolare
- 25 M. sternocleidomastoideo, origine
- 26 M. sternoiideo, origine
- 27 M. sternotiroideo, origine ®
- 28 M. scaleno anteriore, inserto
- 29 M. trasverso del dorso
- Diaframma**
- 30 Diaframma, porzione sternale
- 31 Diaframma, porzione costale
- 32 Lato esofageo
- 33 Diaframma, centro tendineo
- 34 Foro v. cava
- 35 Lato aortico
- 36 Esofago toracica
- Cuore**
- 37 Atrio destro
- 38 Padiglione dell'orecchio destro
- 39 Ventricolo destro
- 40 Atrio sinistro
- 41 Padiglione dell'orecchio sinistro
- 42 Ventricolo sinistro
- 43 Apice del cuore
- 44 Setto dei ventricoli
- 45 Valvola atrioventricolare destra (Valvola tricuspide)
- 46 Valvola sigmoidea dell'arteria polmonare
- 47 Valvola atrioventricolare sinistra (Valvola mitrale)
- 48 Valvola aortica
- 49 Mm. papillari
- 50 A. coronaria destra
- 51 A. coronaria destra, ramo intraventricolare posteriore

- 52 A. coronaria sinistra
- 53 A. coronaria sinistra, ramo intraventricolare anteriore
- 54 A. coronaria sinistra, ramo circonflesso
- 55 Seno coronario
- 56 V. coronaria sinistra
- 57 V. interventricolare posteriore
- 58 V. cardiaca piccola
- 59 Arteria polmonare
- 60 A. polmonare destra
- 61 Arteria polmonare sinistra
- 62 Aorta ascendente
- 63 Arco aortico
- 64 Tronco brachiocefalico
- 65 A. carotide comune, origine
- 66 A. succlavia sinistra, 1. ramo
- 67 Aorta toracica
- 68 A. intercostale
- 69 N. intercostale
- 70 V. intercostale posteriore
- 71 V. azigos
- 72 V. anonima destra
- 73 V. anonima sinistra
- 74 V. cava superiore
- 75 V. cava inferiore
- 76 Vv. polmonari destre
- 77 Vv. polmonari sinistre
- 78 Ghiandola timo**
- 79 Rr. del timo
- Polmone**
- 80 Polmone, apice
- 81 Polmone destro, lobo superiore
- 82 Fessura orizzontale
- 83 Polmone destro, lobo medio
- 84 Fessura obliqua
- 85 Polmone destro, lobo inferiore
- 86 Polmone, faccia diaframmatica
- 87 Leg. polmonare
- 88 Polmone, ilo
- 89 Polmone, impronta cardiaca
- 90 Polmone sinistro, incisura cardiaca
- 91 Polmone sinistro, lobo superiore
- 92 Lingula polmonare sinistra
- 93 Polmone sinistro, lobo inferiore
- 94 Pleura parietale
- 95 Trachea
- 96 Trachea, biforcazione
- 97 Bronco principale destro
- 98 Bronco principale sinistro
- 99 Bronco del lobo superiore sinistro
- 100 Bronco del lobo inferiore sinistro
- 101 Bronco lobare superiore destro
- 102 Bronco lobare medio destro

103 Bronco lobare inferiore destro

104 Mammella, lobuli di ghiandole

105 Papilla mammaria

Ventre

106 Anello ombelicale

Muscolos

107 M. obliquo interno dell'addome

108 M. obliquo esterno dell'addome

109 Membrana del m. retto dell'addome, lamina anteriore

110 Linea bianca

111 M. retto dell'addome

112 Intersezione tendinea

113 Membrana del m. retto dell'addome, lamina posteriore

114 Linea arcuata

115 M. trasverso dell'addome

116 M. quadrato del lombo

117 M. psoas grande

118 M. iliaco

119 M. elevatore dell'ano

120 M. trasverso profondo del perineo

121 M. piriforme

Vasos

122 Aorta addominale

123 Tronco celiaco

124 Aa. testicolari (ovariche)

125 A. mesenterica inferiore

126 Biforcazione aortica

127 A. iliaca comune

128 A. iliaca interna

129 A. iliaca esterna

130 V. iliaca esterna

131 V. iliaca interna

132 V. iliaca comune

133 Esofago, porzione addominale

Stomaco

134 Stomaco, porzione cardiaca

135 Stomaco, fondo

136 Stomaco, corpo

137 Parte pilorica

138 Pilo

139 Stomaco, curvatura grande

140 Stomaco, curvatura piccola

141 Stomaco, incisura cardiaca

142 Stomaco, ginocchio dello stomaco

143 Pieghe gastriche

144 A. gastrica destra

145 A. gastrica sinistra

146 A. gastromentale destra

147 A. gastromentale sinistra

148 Omento grande

Fegato

149 Fegato, lobo destro

150 Fegato, lobo sinistro

151 Fegato, lobo caudato

152 Fegato, lobo quadrato

153 Fegato, impressione colica

154 Fegato, impressione duodenale

155 Fegato, impressione renale

156 Fegato, impressione gastrica

157 Leg. rotondo del fegato

158 Leg. falciforme del fegato

159 Vv. epatiche

160 V. dell'ilo epatico

161 A. epatica propria

162 Dotto epatico comune

163 Dotto cistico

164 Vesica biliare

165 Condotta del coledoco

Pancreas

166 Pancreas, coda

167 Pancreas, corpo

168 Pancreas, testa

169 Condotta principale del Wirsing

170 Canale pancreatico accessorio di Santorini

Duodeno

171 Duodeno, bulbo

172 Duodeno, porzione discendente

173 Duodeno, porzione orizzontale (porzione inferiore)

174 Duodeno, porzione ascendente

175 Angolo duodeno-digiunale

176 Flessura duodenale sup.

177 Duodeno, pieghe circolari

178 Duodeno, ampolla piccola

179 Duodeno, ampolla grande di Vater

180 A. gastroduodenale

181 A. mesenterica superiore

182 A. pancreaticoduodenale inferiore

183 Aa. digiunali ed iliache

184 V. mesenterica superiore

185 V. colica destra

Milza

186 Ileo della milza

187 A. splenica (a. lienale)

188 V. splenica (V. lienale)

189 Digiuno

190 Ileo

191 Valvola ileocecale (Valvola ileale)

Colon

192 Ceco

193 Appendice vermiforme

194 Colon ascendente

195 Colon trasverso

- 196 Colon discendente
- 197 Colon sigmoideo
- 198 Benderella libera
- 199 Mesenterio
- 200 A. ileocolica
- 201 A. colica destra
- 202 A. colica sinistra
- 203 Aa. sigmoidee
- Rene**
- 204 Rene destro
- 205 Rene, corteccia
- 206 Piramidi renali
- 207 Rene, papilla
- 208 Grande calice renale
- 209 Rene, pelvi
- 210 Uretere destro
- 211 V. renale destra
- 212 A. renale sinistra
- * Ghiandola soprenale**
- 213 Ghiandola surrenale destra
- 214 A. surrenale inferiore
- 215 V. surrenale

Organi genitali maschili

- 231 Pene
- 232 Pene, prepuzio
- 233 Pene, glande
- 234 Pene, corpo cavernoso
- 235 Pene, corpo spugnoso
- 236 Fascia profonda del pene
- 237 Scroto
- 238 Testicolo
- 239 Testa dell'epididimo
- 240 Corpo dell'epididimo
- 241 Coda dell'epididimo
- 242 Plesso spermatico

- 243 Funicolo spermatico
- 244 M. cremastere
- 245 Fascia spermatica esterna
- 246 Canale inguinale
- 247 Anello inguinale superficiale, braccio laterale
- 248 Anello inguinale superficiale, braccio medio
- 249 M. piramidale
- 250 Peritoneo parietale
- 251 Dotto deferente
- 252 Vescica urinaria
- 253 Prostata
- 254 Uretere sinistro
- 255 Vescichetta seminale
- 256 Retto
- 257 M. sfintere dell'ano esterno
- 258 M. sfintere dell'ano interno
- 259 Retto, piega trasversale
- 260 Uretra maschile, segmento prostatico
- 261 Uretra
- 262 Sinfisi pubica (disco interpubico)

Organi genitali femminili

- 263 A. ovarica sinistra
- 264 Ovaia, leg. proprio
- 265 Tuba uterina (Salpinge uterina)
- 266 Utero, leg. rotondo
- 267 Ovaia
- 268 Utero, legamento largo
- 269 Utero
- 270 Cervice uterina
- 271 Tuba uterina, ostio
- 272 Vagina
- 273 Grandi labbra
- 274 Piccole labbra
- 275 Clitoride
- 276 Leg. ombelicale medio

筋肉解剖モデル

日本語

頭部

脳

脳神経

- 1 嗅神経 (I)
- 2 視神経 (II)
- 3 動神経 (III)
- 4 滑車神経 (IV)
- 5 三叉神経 (V)
- 6 外転神経 (VI)
- 7 顔面神経 (VII)
- 8 内耳神経 (VIII)
- 9 舌咽神経 (IX)
- 10 迷走神経 (X)
- 11 副神経 (XI)
- 12 舌下神経 (XII)

13 大脳

- 14 側脳室
- 15 側脳室, 前角
- 16 側脳室, 後角
- 17 側脳室, 下角
- 18 室間孔
- 19 側脳室, 脈絡叢
- 20 尾状核
- 21 尾状核, 尾状核頭
- 22 尾状核, 尾状核体
- 23 海馬
- 24 海馬足
- 25 海馬采
- 26 前頭葉
- 27 頭頂葉
- 28 後頭葉
- 29 側頭葉
- 30 外側溝
- 31 脳梁
- 32 脳梁吻
- 33 脳梁膝
- 34 脳梁幹
- 35 脳梁膨大
- 36 透明中隔
- 37 脳弓柱
- 38 前交連
- 39 松果体
- 40 視床
- 41 視床間橋
- 42 視床下部
- 43 第三脳室
- 44 第三脳室脈絡叢
- 45 後交連
- 46 乳頭体
- 47 漏斗陥凹

- 48 視 (神経) 交叉

49 小脳

- 50 小脳, 髓体
- 51 小脳虫部
- 52 小脳扁桃
- 53 片葉

54 中脳

- 55 中脳水道
- 56 大脳脚
- 57 蓋板

58 橋

- 59 脳底溝
- 60 第四脳室

61 延髄

- 62 錐体
- 63 オリープ

64 脊髓

- 65 中心管
- 66 (前) 正中裂
- 67 第1頸神経
- 68 第2頸神経
- 69 後中間溝
- 70 薄束 (ゴル束)
- 71 後正中溝

頭蓋内面

- 1 クモ膜顆粒下窩
- 2 中硬膜動脈溝
- 3 脳硬膜
- 4 上矢状静脈洞
- 5 板間層

頭蓋底

- 6 前頭蓋窩
- 7 篩骨, 篩板
- 8 鶏冠
- 9 視神経管
- 10 前床突起
- 11 下垂体
- 12 後床突起
- 13 蝶形骨, 小翼
- 14 蝶形骨, 大翼
- 15 上眼窩裂
- 16 正円孔
- 17 卵円孔
- 18 破裂孔
- 19 中頭蓋窩
- 20 小錐体神経溝
- 21 弓状隆起
- 22 側頭骨, (錐体) 上縁
- 23 内耳孔
- 24 錐体後頭裂

25 S状洞溝
 26 頸動脈孔
 27 斜台
 28 舌下神経管
 29 後頭蓋窩
 30 横洞溝
 31 内後頭隆起
 32 海绵静脈洞
 33 脑底静脈叢
 34 上錐体静脈洞
 35 下垂体静脈洞
 36 S状静脈洞
 37 後頭静脈洞
 38 横静脈洞
 39 静脈洞交会

頭蓋外面

40 前頭骨
 41 冠状縫合
 42 頭頂骨
 43 矢状縫合
 44 ラムダ(状)縫合
 45 後頭骨
 46 乳様突起
 47 外耳孔
 48 頬骨弓
 49 頬骨
 50 前頭頬骨縫合
 51 眼窩上孔
 52 涙囊
 53 鼻骨
 54 大鼻翼軟骨
 55 頬骨上顎縫合
 56 眼窩下孔
 57 下顎骨, 関節突起
 58 下顎切痕
 59 下顎骨, 下顎角
 60 下顎骨, 下顎骨体
 61 オトガイ孔
 62 舌骨
 63 食道, 頸椎部
 64 脊髓
筋
 65 頭蓋表筋, 後頭前頭筋, 前頭筋
 66 側頭筋
 67 前耳介筋
 68 頭蓋表筋, 側頭頭頂筋
 69 上耳介筋
 70 後耳介筋
 71 頭蓋表筋, 後頭前頭筋, 後頭筋
 72 眼輪筋, 眼瞼部

73 眼輪筋, 眼窩部
 74 小頬骨筋
 75 上唇鼻翼挙筋(眼角筋)
 76 鼻筋
 77 口輪筋
 78 大頬骨筋
 79 頬筋
 80 咬筋
 81 笑筋
 82 口角下制筋
 83 下唇下制筋
 84 オトガイ筋
 85 舌骨舌筋
 86 オトガイ舌骨筋
 87 顎舌骨筋
 88 顎二腹筋, 前腹
 89 顎二腹筋, 後腹
 90 茎突舌筋
 91 肩甲骨骨筋, 上腹
 92 肩甲骨骨筋, 下腹
 93 胸骨舌骨筋
 94 胸骨甲状筋
 95 甲状舌骨筋
 96 輪状甲状筋
 97 胸鎖乳突筋
 98 前斜角筋
 99 中斜角筋
 100 後斜角筋
 101 肩甲挙筋
 102 頭板状筋
 103 小菱形筋
 104 僧帽筋, 下行部
 105 僧帽筋, 横部
 106 脊柱起立筋
血管
 107 総頸動脈
 108 外頸動脈
 109 上甲状腺動脈
 110 上喉頭動脈
 111 舌動脈
 112 顔面動脈
 113 眼角動脈
 114 後頭動脈
 115 後耳介動脈
 116 浅側頭動脈
 117 頬骨眼窩動脈
 118 顎動脈
 119 内頸動脈
 120 滑車上動脈
 121 鎖骨下動脈
 122 甲状頸動脈

筋肉解剖モデル

日本語

- 123 下甲状腺動脈
- 124 内胸動脈
- 125 第1肋間動脈・静脈
- 126 内頸静脈
- 127 外頸静脈
- 128 鎖骨下静脈
- 神経**
- 129 眼窩上神経 (V1)
- 130 滑車上神経 (V1)
- 131 頬骨神経, 頬骨顔面枝 (V2)
- 132 眼窩下神経 (V2)
- 133 オトガイ神経 (V3)
- 134 耳介側頭神経 (V3)
- 135 耳下腺神経叢 (VII)
- 136 大後頭神経
- 137 頸神経叢, 小後頭神経
- 138 頸神経叢, 大耳介神経
- 139 頸神経叢, 頸横神経
- 140 頸神経叢, 横隔神経
- 141 頸神経, 前枝
- 142 腕神経叢
- 腺**
- 143 涙腺
- 144 耳下腺
- 145 耳下腺管 (ステノン管)
- 146 顎下腺
- 147 甲状腺
- 148 甲状軟骨
- 149 甲状舌骨膜
- 150 輪状甲状靭帯
- 151 気管軟骨**
- 上肢**
- 1 鎖骨
- 2 肩峰
- 3 肩甲棘
- 4 上腕骨
- 筋**
- 5 肩甲下筋
- 6 棘上筋
- 7 棘下筋
- 8 小円筋
- 9 大円筋
- 10 三角筋
- 11 上腕二頭筋
- 12 上腕二頭筋, 長頭
- 13 上腕二頭筋, 短頭
- 14 上腕筋
- 15 烏口腕筋
- 16 上腕三頭筋, 外側頭
- 17 上腕三頭筋, 長頭
- 18 上腕三頭筋, 内側頭
- 19 腕橈骨筋
- 20 長橈側手根伸筋
- 21 短橈側手根伸筋
- 22 円回内筋
- 23 橈側手根屈筋
- 24 長掌筋
- 25 尺側手根屈筋
- 26 浅指屈筋
- 27 深指屈筋
- 28 長母指屈筋
- 29 方形回内筋
- 30 (総) 指伸筋
- 31 小指伸筋
- 32 尺側手根伸筋
- 33 肘筋
- 34 回外筋
- 35 長母指外転筋
- 36 長母指伸筋
- 37 示指伸筋
- 38 伸筋支帯
- 39 背側骨間筋
- 40 母指対立筋
- 41 短母指内転筋
- 42 短母指屈筋
- 43 母指内転筋
- 44 虫様筋
- 45 小指外転筋
- 46 屈筋支帯
- 47 長掌筋の腱
- 48 浅指屈筋の腱
- 49 長母指屈筋の腱
- 50 長母指伸筋の腱
- 51 腱間結合
- 52 (総) 指伸筋の腱
- 53 上腕三頭筋の腱
- 血管**
- 54 腋窩動脈
- 55 前上腕回旋動脈
- 56 上腕動脈
- 57 上尺側側副動脈
- 58 橈骨動脈
- 59 尺側動脈
- 60 後骨間動脈
- 61 前骨間動脈
- 62 橈骨動脈, 浅掌枝
- 63 浅掌動脈弓
- 64 総掌側指動脈
- 65 固有掌側指動脈
- 66 背側中手動脈
- 67 尺骨動脈, 背側手根枝

神経

- 68 胸背神経
- 69 尺骨神経
- 70 正中神経
- 71 筋皮神経
- 72 腋窩神経
- 73 橈骨神経
- 74 橈骨神経, 深枝
- 75 前 (前腕) 骨間神経
- 76 尺骨神経, 固有掌側指神経
- 77 橈骨神経, 浅枝

下肢

- 1 大腿骨, 骨頭
- 2 大転子
- 3 膝蓋 (骨)
- 4 脛骨
- 5 腓骨
- 6 内果, ウチクルブシ
- 7 外果, ソトクルブシ
- 8 第1中足骨
- 9 踵骨
- 10 踵骨腱
- 筋**
- 11 大殿筋
- 12 中殿筋
- 13 梨状筋
- 14 上双子筋
- 15 内閉鎖筋
- 16 下双子筋
- 17 大腿方形筋
- 18 大腿筋膜張筋
- 19 腸脛靭帯
- 20 大腿直筋
- 21 外側広筋
- 22 中間広筋
- 23 内側広筋
- 24 縫工筋
- 25 腸腰筋
- 26 長内転筋
- 27 薄筋
- 28 大内転筋
- 29 半膜様筋
- 30 半腱様筋
- 31 大腿二頭筋, 長頭
- 32 大腿二頭筋, 短頭
- 33 前脛筋
- 34 長指伸筋
- 35 長腓骨筋
- 36 短腓骨筋
- 37 腓腹筋, 外側頭

- 38 腓腹筋, 内側頭
- 39 ヒラメ筋
- 40 後脛筋
- 41 膝窩筋
- 42 長指屈筋
- 43 長母指屈筋
- 44 長母指伸筋
- 45 短母指伸筋
- 46 短指伸筋
- 47 小指外転筋
- 48 短小指屈筋
- 49 短指屈筋
- 50 虫様筋
- 51 短母指屈筋
- 52 母指外転筋
- 53 背側骨間筋
- 54 大腿直筋の腱
- 55 縫工筋の腱
- 56 下伸筋支帯
- 57 上腓骨筋支帯
- 58 下腓骨筋支帯
- 59 長母指伸筋の腱
- 60 長指伸筋の腱
- 61 短腓骨筋の腱
- 62 長腓骨筋の腱
- 63 足底腱膜
- 血管**
- 64 上殿動脈
- 65 下殿動脈
- 66 内側大腿回旋動脈
- 67 大腿動脈
- 68 大腿静脈
- 69 外側大腿回旋動脈, 内側上行枝
- 70 外側大腿回旋動脈, 外側下行枝
- 71 大腿深動脈
- 72 膝窩動脈
- 73 膝窩静脈
- 74 内側上膝動脈
- 75 外側上膝動脈
- 76 内側下膝動脈
- 77 外側下膝動脈
- 78 後脛骨動脈
- 79 後脛骨静脈
- 80 前脛骨動脈
- 81 腓骨動脈
- 82 前外果動脈
- 神経**
- 83 坐骨神経
- 84 大腿神経
- 85 脛骨神経
- 86 総腓骨神経

筋肉解剖モデル

日本語

87 深腓骨神経

88 浅腓骨神経

体幹

胸部

- 1 胸骨
- 2 剣状突起
- 3 胸骨柄
- 4 頸切痕
- 5 前胸鎖韌帯
- 6 第1～12肋骨
- 筋**
- 7 棘下筋
- 8 小円筋
- 9 大円筋
- 10 広背筋
- 11 胸腰筋膜
- 12 下後鋸筋
- 13 胸最長筋
- 14 大菱形筋
- 15 上後鋸筋
- 16 僧帽筋, 上行部
- 17 前鋸筋
- 18 小胸筋
- 19 鎖骨下筋
- 20 外肋間膜
- 21 内肋間筋
- 22 大胸筋, 腹部
- 23 大胸筋, 胸部部
- 24 大胸筋, 鎖骨部
- 25 胸鎖乳突筋, 起始
- 26 胸骨舌骨筋, 起始
- 27 胸骨甲状筋, 起始
- 28 前斜角筋, 停止
- 29 胸横筋
- 横隔膜**
- 30 横隔膜, 胸骨部
- 31 横隔膜, 肋骨部
- 32 食道裂孔
- 33 腱中心
- 34 大静脈孔
- 35 大動脈裂孔
- 36 食道, 胸部
- 心臓**
- 37 右心房
- 38 右心耳
- 39 右心室
- 40 左心房
- 41 左心耳
- 42 左心室
- 43 心尖

- 44 心室中隔
- 45 右房室弁 (三尖弁)
- 46 肺動脈弁
- 47 左房室弁 (僧帽弁)
- 48 大動脈弁
- 49 乳頭筋
- 50 右冠状動脈
- 51 右冠状動脈, 後室間枝
- 52 左冠状動脈
- 53 左冠状動脈, 前室間枝
- 54 左冠状動脈, 回旋枝
- 55 冠状静脈洞
- 56 大心静脈
- 57 中心静脈
- 58 小心静脈
- 59 肺動脈 (幹)
- 60 右肺動脈
- 61 左肺動脈
- 62 上行大動脈
- 63 大動脈弓
- 64 腕頭動脈
- 65 総頸動脈, 起始
- 66 左鎖骨下動脈
- 67 胸大動脈
- 68 肋間動脈
- 69 肋間神経
- 70 肋間静脈
- 71 奇静脈
- 72 右腕頭静脈
- 73 左腕頭静脈
- 74 上大静脈
- 75 下大静脈
- 76 右肺静脈
- 77 左肺静脈
- 78 胸腺**
- 79 胸腺枝
- 肺**
- 80 肺尖
- 81 右肺, 上葉
- 82 水平裂
- 83 右肺, 中葉
- 84 斜裂
- 85 右肺, 下葉
- 86 横隔面
- 87 肺間膜
- 88 肺門
- 89 心圧痕
- 90 左肺, 心切痕
- 91 左肺, 上葉
- 92 左肺の小舌
- 93 左肺, 下葉

- 94 壁側胸膜
- 95 気管
- 96 気管, 分岐部
- 97 右気管支
- 98 左気管支
- 99 左上葉気管支
- 100 左下葉気管支
- 101 右上葉気管支
- 102 右中葉気管支
- 103 右下葉気管支
- 104 乳房, 乳腺小葉**
- 105 乳頭

腹部

- 106 臍輪筋
- 107 内腹斜筋
- 108 外腹斜筋
- 109 腹直筋鞘, 前葉
- 110 白線
- 111 腹直筋
- 112 腱画
- 113 腹直筋鞘, 後葉
- 114 弓状線
- 115 腹横筋
- 116 腰方形筋
- 117 大腰筋
- 118 腸骨筋
- 119 肛門挙筋
- 120 深会陰横筋
- 121 梨状筋
- 血管**
- 122 腹大動脈
- 123 腹腔動脈
- 124 精巣動脈
- 125 下腸間膜動脈
- 126 大動脈, 分岐部
- 127 総腸骨動脈
- 128 内腸骨動脈
- 129 外腸骨動脈
- 130 外腸骨静脈
- 131 内腸骨静脈
- 132 総腸骨静脈
- 133 食道, 腹部胃**
- 134 噴門
- 135 胃底
- 136 胃体
- 137 胃, 幽門部
- 138 幽門
- 139 胃, 大弯

- 140 胃, 小弯
- 141 噴門切痕
- 142 角切痕
- 143 胃粘膜ヒダ
- 144 右胃動脈
- 145 左胃動脈
- 146 右胃大網動脈
- 147 左胃大網動脈
- 148 大網
- 肝臓**
- 149 肝臓, 右葉
- 150 肝臓, 左葉
- 151 肝臓, 尾状葉
- 152 肝臓, 方形葉
- 153 肝臓, 結腸圧痕
- 154 肝臓, 十二指腸圧痕
- 155 肝臓, 腎圧痕
- 156 肝臓, 胃圧痕
- 157 肝門索
- 158 肝鎌状間膜
- 159 肝静脈
- 160 門脈
- 161 固有肝動脈
- 162 総肝管
- 163 胆嚢管
- 164 胆嚢
- 165 総胆管
- 脾臓**
- 166 脾臓, 脾尾
- 167 脾臓, 脾体
- 168 脾臓, 脾頭
- 169 脾管
- 170 副脾管 (サントリー二管)
- 十二指腸**
- 171 十二指腸, 膨大部
- 172 十二指腸, 下行部
- 173 十二指腸, 水平部
- 174 十二指腸, 上行部
- 175 十二指腸空腸曲
- 176 上十二指腸曲
- 177 十二指腸, 輪状ヒダ
- 178 小十二指腸乳頭
- 179 大十二指腸乳頭
- 180 胃十二指腸動脈
- 181 上腸間膜動脈
- 182 下脾十二指腸動脈
- 183 空腸動脈と回腸動脈
- 184 上腸間膜静脈
- 185 右結腸静脈
- 脾臓**
- 186 脾門

筋肉解剖モデル

日本語

187 脾動脈
188 脾静脈
189 空腸
190 回腸
191 回盲弁
結腸
192 盲腸
193 虫垂
194 上行結腸
195 横行結腸
196 下行結腸
197 S状結腸
198 結腸ヒモ
199 腸間膜
200 回結腸動脈
201 右結腸動脈
202 左結腸動脈
203 S状結腸動脈
腎臓
204 右腎
205 腎臓，皮質
206 腎臓，髓質，腎錐体
207 腎乳頭
208 大腎杯
209 腎盤（腎盂）
210 右尿管
211 右腎静脈
212 左腎動脈
副腎（腎小体）
213 右副腎
214 下副腎動脈
215 副腎静脈
骨盤
216 岬角
217 尾骨
218 坐骨，坐骨枝
219 恥骨，恥骨下枝
220 恥骨結節
221 恥骨体
222 寛骨臼切痕
223 寛骨臼窩
224 月状面
225 腸骨体
226 上前腸骨棘
227 腸骨翼
228 腸骨稜
229 上後腸骨棘
230 大坐骨切痕

男性生殖器

231 陰茎

232 包皮
233 陰茎龜頭
234 陰茎海綿体
235 尿道海綿体
236 深陰茎筋膜
237 陰囊
238 精巢（睾丸）
239 精巢上体頭
240 精巢上体体
241 精巢上体尾
242 蔓状静脈叢
243 精索
244 精巢挙筋（挙睾筋）
245 外精筋膜
246 胤径管
247 浅胤径輪，外側脚
248 浅胤径輪，内側脚
249 錐体筋
250 壁側腹膜
251 精管
252 膀胱
253 前立腺
254 左尿管
255 精囊
256 直腸
257 外肛門括約筋
258 内肛門括約筋
259 直腸横ヒダ
260 尿道，前立腺部
261 尿道
262 恥骨結合

女性生殖器

263 左卵巢動脈
264 固有卵巢索
265 卵管
266 子宮円索
267 卵巢
268 子宮広間膜
269 子宮
270 子宮頸
271 卵管子宮口
272 膣
273 大陰唇
274 小陰唇
275 陰核
276 臍動脈索

Голова

Головной мозг

Черепные нервы

- 1 Обонятельный нерв (I пара)
- 2 Зрительный нерв (II пара)
- 3 Глазодвигательный нерв (III пара)
- 4 Блоковый нерв (IV пара)
- 5 Тройничный нерв (V пара)
- 6 Отводящий нерв (VI пара)
- 7 Лицевой нерв (VII пара)
- 8 Преддверно-улитковый нерв (VIII пара)
- 9 Языкоглоточный нерв (IX пара)
- 10 Блуждающий нерв (X пара)
- 11 Добавочный нерв (XI)
- 12 Подъязычный нерв (XII)

13 Большой мозг

- 14 Боковой желудочек
- 15 Передний рог бокового желудочка
- 16 Задний рог бокового желудочка
- 17 Нижний рог бокового желудочка
- 18 Межжелудочковое отверстие
- 19 Хориоидное сплетение бокового желудочка
- 20 Хвостатое ядро
- 21 Головка хвостатого ядра
- 22 Тело хвостатого ядра
- 23 Гиппокамп
- 24 Ножка гиппокампа
- 25 Бахромка гиппокампа
- 26 Лобная доля
- 27 Теменная доля
- 28 Затылочная доля
- 29 Височная доля
- 30 Латеральная борозда
- 31 Мозолистое тело
- 32 Клюв мозолистого тела
- 33 Колено мозолистого тела
- 34 Ствол мозолистого тела
- 35 Валик мозолистого тела
- 36 Прозрачная перегородка
- 37 Столб свода
- 38 Передняя спайка
- 39 Шишковидная железа
- 40 Таламус
- 41 Межталамическое сращение
- 42 Гипоталамус
- 43 Третий желудочек
- 44 Хориоидное сплетение третьего желудочка
- 45 Задняя спайка
- 46 Сосцевидное тело
- 47 Углубление воронки
- 48 Зрительный перекрест
- 49 Мозжечок**
- 50 Мозговое тело мозжечка

51 Червь мозжечка

52 Миндалины мозжечка

53 Клочок

54 Средний мозг

55 Водопровод среднего мозга

56 Ножка мозжечка

57 Четверохолмие

58 Мост (Варолиев мост)

59 Базиллярная борозда

60 Четвертый желудочек

61 Продолговатый мозг

62 Пирамида продолговатого мозга

63 Олива (олива продолговатого мозга)

64 Спинной мозг

65 Центральный канал

66 Передняя срединная щель спинного мозга

67 Шейный нерв I

68 Шейный нерв II

69 Задняя промежуточная борозда

70 Тонкий пучок спинного мозга

71 Задняя срединная борозда

Внутренняя поверхность черепа

1 Ямки грануляций

2 Борозды средней артерии мозговой оболочки

3 Твердая оболочка мозга

4 Верхний сагитальный синус

5 Диплоэ

Основание черепа

6 Передняя черепная ямка

7 Решетчатая пластинка решетчатой кости

8 Петушиный гребень

9 Зрительный канал (зрительное отверстие)

10 Передний клиновидный отросток

11 Питуитарная железа (гипофиз)

12 Задний клиновидный отросток

13 Малое крыло клиновидной кости

14 Большое крыло клиновидной кости

15 Верхняя глазничная щель

16 Круглое отверстие

17 Овальное отверстие

18 Рваное отверстие

19 Средняя черепная ямка

20 Борозда малого каменистого нерва

21 Дугообразное возвышение

22 Верхняя граница каменистой части височной кости

23 Внутреннее слуховое отверстие

24 Каменисто-затылочная щель

25 Борозда сигмовидного синуса

26 Яремное отверстие

27 Скот черепа


- 28 Канал подъязычного нерва
 29 Задняя черепная ямка
 30 Борозда поперечного синуса
 31 Внутренний затылочный выступ
 32 Кавернозный синус
 33 Базиллярное сплетение
 34 Верхний каменистый синус
 35 Нижний каменистый синус
 36 Сигмовидный синус
 37 Затылочный синус
 38 Поперечный синус
 39 Слияние синусов
- Наружная поверхность черепа**
- 40 Лобная кость
 41 Венечный шов
 42 Теменная кость
 43 Сагитальный шов
 44 Ламбдовидный шов
 45 Затылочная кость
 46 Сосцевидный отросток
 47 Наружное слуховое отверстие
 48 Скуловая дуга
 49 Скуловая кость (скула)
 50 Лобно-скуловой шов
 51 Подглазничное отверстие
 52 Слезный мешок
 53 Носовая кость
 54 Большой хрящ крыла носа
 55 Скуловерхнечелюстной шов
 56 Подглазничное отверстие
 57 Мыщелок нижней челюсти
 58 Нижнечелюстная вырезка
 59 Угол нижней челюсти (угол челюсти)
 60 Тело нижней челюсти
 61 Подбородочное отверстие
 62 Подъязычная кость
 63 Шейная часть пищевода
 64 Спинной мозг
- Мышцы**
- 65 Надчерепная мышца, лобное брюшко затылочно-лобной мышцы
 66 Височная мышца
 67 Передняя ушная мышца
 68 Надчерепная мышца, височно-теменная мышца
 69 Верхняя ушная мышца
 70 Задняя ушная мышца
 71 Надчерепная мышца, затылочное брюшко затылочно-лобной мышцы
 72 Вековая часть круговой мышцы глаза
 73 Орбитальная часть круговой мышцы глаза
 74 Малая скуловая мышца
 75 Мышца, поднимающая верхнюю губу и крыло носа
 76 Носовая мышца
 77 Круговая мышца рта
 78 Большая скуловая мышца
 79 Щечная мышца
 80 Жевательная мышца
 81 Мышца смеха
 82 Мышца, опускающая угол рта
 83 Мышца, опускающая нижнюю губу
 84 Подбородочная мышца
 85 Подъязычно-язычная мышца
 86 Подбородочно-подъязычная мышца
 87 Челюстно-подъязычная мышца
 88 Переднее брюшко двубрюшной мышцы
 89 Заднее брюшко двубрюшной мышцы
 90 Шилоподъязычная мышца
 91 Верхнее брюшко лопаточно-подъязычной мышцы
 92 Нижнее брюшко лопаточно-подъязычной мышцы
 93 Грудино-подъязычная мышца
 94 Грудино-щитовидная мышца
 95 Щитоподъязычная мышца
 96 Перстневидно-щитовидная мышца
 97 Грудино-ключично-сосцевидная мышца
 98 Передняя лестничная мышца
 99 Средняя лестничная мышца
 100 Задняя лестничная мышца
 101 Мышца, поднимающая лопатку
 102 Ременная мышца головы
 103 Малая ромбовидная мышца
 104 Трапецевидная мышца, нисходящая часть
 105 Трапецевидная мышца, поперечная часть
 106 Мышца, разгибающая позвоночник
- Сосуды**
- 107 Общая сонная артерия
 108 Наружная сонная артерия
 109 Передняя щитовидная артерия
 110 Передняя гортанная артерия
 111 Язычная артерия
 112 Лицевая артерия
 113 Угловая артерия
 114 Затылочная артерия
 115 Задняя ушная артерия
 116 Поверхностная височная артерия
 117 Скулоглазничная артерия
 118 Верхнечелюстная артерия
 119 Внутренняя сонная артерия
 120 Надблоковая артерия
 121 Подключичная артерия, 3-й отдел
 122 Щитошейный ствол
 123 Нижняя щитовидная артерия

- 124 Внутренняя грудная артерия
- 125 Задняя межреберная артерия и вена I
- 126 Внутренняя яремная вена
- 127 Наружная яремная вена
- 128 Подключичная вена

Нервы

- 129 Надглазничный нерв
- 130 Надблоковый нерв
- 131 Скулолицевая ветвь скулового нерва
- 132 Подглазничный нерв
- 133 Подбородочный нерв
- 134 Ушно-височный нерв
- 135 Околоушное сплетение (VII)
- 136 Большой затылочный нерв
- 137 Малый затылочный нерв, шейное сплетение
- 138 Большой ушной нерв, шейное сплетение
- 139 Поперечный шейный нерв, шейное сплетение
- 140 Диафрагмальный нерв, шейное сплетение
- 141 Вентральные ветви шейных нервов
- 142 Плечевое сплетение

Железы

- 143 Слезная железа
- 144 Околоушная железа 
- 145 Проток околоушной железы (Стенонов проток)
- 146 Поднижнечелюстная железа
- 147 Щитовидная железа
- 148 Щитовидный хрящ
- 149 Щитоподъязычная мембрана
- 150 Перстнещитовидная связка

151 Хрящи трахеи

Верхняя конечность

- 1 Ключица
- 2 Акромион (плечевой отросток ости лопатки)
- 3 Лопаточная ость
- 4 Плечевая кость

Мышцы

- 5 Подлопаточная мышца
- 6 Надостная мышца
- 7 Подостная мышца
- 8 Малая круглая мышца
- 9 Большая круглая мышца
- 10 Дельтовидная мышца
- 11 Двуглавая мышца плеча
- 12 Длинная головка двуглавой мышцы плеча
- 13 Короткая (медиальная) головка двуглавой мышцы плеча
- 14 Плечевая мышца
- 15 Ключовидно-плечевая мышца
- 16 Латеральная головка трехглавой мышцы плеча

- 17 Длинная головка трехглавой мышцы плеча
- 18 Медиальная головка трехглавой мышцы плеча
- 19 Плечелучевая мышца
- 20 Длинный лучевой разгибатель запястья
- 21 Короткий лучевой разгибатель запястья
- 22 Круглый пронатор
- 23 Лучевой сгибатель запястья
- 24 Длинная ладонная мышца
- 25 Локтевой сгибатель запястья
- 26 Поверхностный сгибатель пальцев
- 27 Глубокий сгибатель пальцев
- 28 Длинный сгибатель большого пальца кисти
- 29 Квадратный пронатор
- 30 Разгибатель пальцев кисти
- 31 Разгибатель мизинца кисти
- 32 Локтевой разгибатель запястья
- 33 Локтевая мышца
- 34 Мышца супинатор
- 35 Длинная мышца, отводящая большой палец кисти
- 36 Длинный разгибатель пальцев
- 37 Разгибатель указательного пальца кисти
- 38 Удерживатель разгибателей
- 39 Тильные межкостные мышцы кисти
- 40 Мышца противопоставляющая большой палец кисти
- 41 Короткая мышца, отводящая большой палец кисти
- 42 Короткий сгибатель большого пальца кисти
- 43 Мышца, приводящая большой палец кисти
- 44 Червеобразные мышцы кисти
- 45 Мышца, отводящая мизинец кисти
- 46 Удерживатель сгибателей
- 47 Сухожилие длинной ладонной мышцы
- 48 Сухожилие поверхностного сгибателя пальцев
- 49 Сухожилие длинного сгибателя большого пальца кисти
- 50 Сухожилие длинного разгибателя большого пальца кисти
- 51 Сухожильное соединение
- 52 Сухожилие разгибателей пальцев кисти
- 53 Сухожилие трехглавой мышцы плеча

Сосуды

- 54 Подмышечная артерия
- 55 Передняя артерия, огибающая плечевую кость
- 56 Плечевая артерия
- 57 Верхняя локтевая коллатеральная артерия
- 58 Лучевая артерия
- 59 Локтевая артерия
- 60 Задняя межкостная артерия

- 61 Передняя межкостная артерия
- 62 Поверхностная ладонная ветвь лучевой артерии
- 63 Поверхностная ладонная дуга
- 64 Общие ладонные пальцевые артерии
- 65 Собственные ладонные пальцевые артерии
- 66 Тыльные пястные артерии
- 67 Тыльная запястная ветвь локтевой артерии

Нервы

- 68 Грудоспинной нерв
- 69 Локтевой нерв
- 70 Срединный нерв
- 71 Мышечно-кожный нерв
- 72 Подмышечный нерв
- 73 Лучевой нерв
- 74 Глубокая ветвь лучевого нерва
- 75 Передний межкостный нерв предплечья
- 76 Собственные ладонные пальцевые нервы, ветви локтевого нерва
- 77 Поверхностная ветвь лучевого нерва

Нижняя конечность

- 1 Головка бедренной кости
- 2 Большой вертел
- 3 Надколенник
- 4 Большеберцовая кость
- 5 Малоберцовая кость
- 6 Медиальная лодыжка
- 7 Латеральная лодыжка
- 8 Плюсовая кость I
- 9 Пяточная кость
- 10 Сухожилие стопы

Мышцы

- 11 Большая ягодичная мышца
- 12 Средняя ягодичная мышца
- 13 Грушевидная мышца
- 14 Верхняя близнецовая мышца
- 15 Внутренняя запирающая мышца
- 16 Нижняя близнецовая мышца
- 17 Квадратная мышца бедра
- 18 Мышца, напрягающая широкую фасцию
- 19 Подвздошно-большеберцовый тракт
- 20 Прямая мышца бедра
- 21 Широкая латеральная мышца
- 22 Промежуточная широкая мышца
- 23 Медиальная широкая мышца
- 24 Портняжная мышца
- 25 Пояснично-подвздошная мышца
- 26 Длинная приводящая мышца
- 27 Тонкая мышца
- 28 Большая приводящая мышца
- 29 Полуперепончатая мышца

- 30 Полусухожильная мышца
- 31 Длинная головка двуглавой мышцы бедра
- 32 Короткая головка двуглавой мышцы бедра
- 33 Передняя большеберцовая мышца
- 34 Длинный разгибатель пальцев (стопы)
- 35 Длинная малоберцовая мышца
- 36 Короткая ладонная мышца
- 37 Латеральная (большая) головка икроножной мышцы
- 38 Медиальная головка икроножной мышцы
- 39 Камбаловидная мышца
- 40 Задняя большеберцовая мышца
- 41 Подколенная мышца
- 42 Длинный сгибатель пальцев
- 43 Длинный сгибатель большого пальца стопы
- 44 Длинный разгибатель большого пальца стопы
- 45 Короткий разгибатель большого пальца стопы
- 46 Короткий разгибатель пальцев стопы
- 47 Мышца, отводящая мизинец стопы
- 48 Короткий сгибатель мизинца стопы
- 49 Короткий сгибатель пальцев
- 50 Червеобразная мышца стопы
- 51 Короткий сгибатель большого пальца стопы
- 52 Мышца, отводящая большой палец стопы
- 53 Тыльные межкостные мышцы стопы
- 54 Сухожилие прямой мышцы бедра
- 55 Сухожилие портняжной мышцы
- 56 Крестообразная связка голеностопного сустава
- 57 Верхний удерживатель сухожилия малоберцовой мышцы
- 58 Нижний удерживатель сухожилия малоберцовой мышцы
- 59 Сухожилия длинного разгибателя пальцев стопы
- 60 Сухожилие короткой ладонной мышцы
- 61 Сухожилие длинной ладонной мышцы
- 62 Подошвенный апоневроз

Сосуды

- 64 Верхняя ягодичная артерия
- 65 Нижняя ягодичная артерия
- 66 Медиальная артерия, огибающая бедренную кость
- 67 Бедренная артерия
- 68 Бедренная вена
- 69 Восходящая ветвь медиальной артерии, огибающей бедренную кость
- 70 Нисходящая ветвь латеральной артерии, огибающей бедренную кость
- 71 Глубокая бедренная артерия
- 72 Подколенная артерия
- 73 Подколенная вена

- 74 Медиальная верхняя артерия колена
- 75 Латеральная верхняя артерия колена
- 76 Медиальная нижняя артерия колена
- 77 Латеральная нижняя артерия колена
- 78 Задняя большеберцовая артерия
- 79 Задняя большеберцовая вена
- 80 Передняя малоберцовая артерия
- 81 Малоберцовая артерия
- 82 Латеральная передняя лодыжковая артерия

Нервы

- 83 Седалищный нерв
- 84 Бедренный нерв
- 85 Большеберцовый нерв
- 86 Общий малоберцовый нерв
- 87 Глубокий малоберцовый нерв
- 88 Поверхностный малоберцовый нерв

Торс

Грудная клетка

- 1 Грудина
- 2 Мечевидный отросток
- 3 Рукоятка грудины
- 4 Яремная вырезка
- 5 Передняя грудино-ключичная связка
- 6 Ребра 1-12

Мышцы

- 7 Подостная мышца
- 8 Малая круглая мышца
- 9 Большая круглая мышца
- 10 Широчайшая мышца спины
- 11 Пояснично-грудная фасция
- 12 Задняя нижняя зубчатая мышца
- 13 Длиннейшая мышца груди
- 14 Большая ромбовидная мышца
- 15 Задняя верхняя зубчатая мышца
- 16 Трапециевидная мышца, восходящая часть
- 17 Передняя зубчатая мышца
- 18 Малая грудная мышца
- 19 Подключичная мышца
- 20 Наружные межреберные мышцы
- 21 Внутренние межреберные мышцы
- 22 Абдоминальная часть большой грудной мышцы
- 23 Грудино-реберная часть большой грудной мышцы
- 24 Ключичная часть большой грудной мышцы
- 25 Грудино-ключично-сосцевидная мышца, начало
- 26 Грудино-подъязычная мышца, начало
- 27 Грудино-щитовидная мышца, начало
- 28 Передняя лестничная мышца, место прикрепления
- 29 Поперечная грудная мышца

Диафрагма

- 30 Грудинная часть диафрагмы
- 31 Реберная часть диафрагмы
- 32 Пищеводное отверстие диафрагмы
- 33 Сухожильный центр (диафрагмальный центр)
- 34 Отверстие полой вены
- 35 Аортальное отверстие диафрагмы
- 36 Грудная часть пищевода

Сердце

- 37 Правое предсердие
- 38 Ушко правого предсердия
- 39 Правый желудочек
- 40 Левое предсердие
- 41 Ушко левого предсердия
- 42 Левый желудочек
- 43 Верхушка сердца
- 44 Межжелудочковая перегородка
- 45 Трехстворчатый клапан (правый атриовентрикулярный клапан)
- 46 Клапан легочного ствола
- 47 Митральный клапан (левый атриовентрикулярный клапан)
- 48 Аортальный клапан
- 49 Сосочковые мышцы
- 50 Правая коронарная артерия сердца
- 51 Задняя межжелудочковая ветвь правой коронарной артерии
- 52 Левая коронарная артерия сердца
- 53 Передняя межжелудочковая ветвь левой коронарной артерии
- 54 Огибающая ветвь левой коронарной артерии
- 55 Коронарный синус
- 56 Левая коронарная вена
- 57 Задняя межжелудочковая вена
- 58 Малая вена сердца
- 59 Легочный ствол
- 60 Правая легочная артерия
- 61 Левая легочная артерия
- 62 Восходящая аорта
- 63 Дуга аорты
- 64 Плечеголовной ствол
- 65 Общая сонная артерия, начало
- 66 Левая подключичная артерия, 1-й отдел
- 67 Грудная часть аорты
- 68 Межреберная артерия
- 69 Межреберный нерв
- 70 Задняя межрёберная вена
- 71 Непарная вена
- 72 Правая плечеголовная вена
- 73 Левая плечеголовная вена
- 74 Верхняя полая вена
- 75 Нижняя полая вена

- 76 Правая легочная вена
 77 Левые легочные вены
78 Вилочковая железа
 79 Тимусные ветви
Легкое
 80 Верхушка легкого
 81 Правая верхняя доля легкого
 82 Горизонтальная щель
 83 Правая средняя доля легкого
 84 Косая щель
 85 Правая нижняя доля легкого
 86 Диафрагмальная поверхность лёгкого
 87 Легочная связка
 88 Ворота (корень) легкого
 89 Сердечное вдавление легкого
 90 Сердечное вдавление левого легкого
 91 Левая верхняя доля легкого
 92 Язычок левого легкого
 93 Левая нижняя доля легкого
 94 Парихотальная плевро
 95 Трахея (дыхательное горло)
 96 Бифуркация трахеи
 97 Правый главный бронх
 98 Левый главный бронх R
 99 Бронх левой верхней доли
 100 Бронх левой нижней доли
 101 Правый верхний долевого бронх
 102 Правый средний долевого бронх
 103 Правый нижний долевого бронх
104 Дольки молочной железы
 105 Сосок молочной железы
- Живот**
 106 Пупок
Мышцы
 107 Внутренняя косая мышца живота
 108 Наружная косая мышца живота
 109 Передний листок влагалища прямой мышцы живота
 110 Белая линия живота
 111 Прямая мышца живота
 112 Сухожильная перемычка
 113 Задний листок влагалища прямой мышцы живота
 114 Дугообразная линия
 115 Поперечная мышца живота
 116 Квадратная мышца поясницы
 117 Большая поясничная мышца
 118 Подвздошная мышца
 119 Мышца, поднимающая задний проход
 120 Поперечная глубокая мышца промежности
 121 Грушевидная мышца
Сосуды
- 122 Брюшная часть аорты
 123 Чревный ствол
 124 Яичковые (яичниковые) артерии
 125 Нижняя брыжеечная артерия
 126 Бифуркация аорты
 127 Общая подвздошная артерия
 128 Внутренняя подвздошная артерия
 129 Наружная подвздошная артерия
 130 Наружная подвздошная вена
 131 Внутренняя подвздошная вена
 132 Общая подвздошная вена
133 Брюшная часть пищевода Желудок
 134 Кардиальная часть желудка
 135 Дно желудка
 136 Тело желудка
 137 Пилорическая часть желудка
 138 Привратник
 139 Большая кривизна желудка
 140 Малая кривизна желудка
 141 Кардиальная вырезка желудка
 142 Угловая вырезка желудка
 143 Желудочные складки
 144 Правая желудочная артерия
 145 Левая желудочная артерия
 146 Правая желудочно-сальниковая артерия
 147 Левая желудочно-сальниковая артерия
 148 Большой сальник
Печень
 149 Правая доля печени
 150 Левая доля печени
 151 Хвостатая доля печени
 152 Квадратная доля печени
 153 Кишечное вдавление печени
 154 Дуоденальное вдавление печени
 155 Почечное вдавление печени
 156 Желудочное вдавление печени
 157 Круглая связка печени
 158 Серповидная связка печени
 159 Печеночные вены
 160 Воротная вена печени
 161 Собственная печеночная артерия
 162 Общий печеночный проток
 163 Пузырный проток
 164 Желчный пузырь
 165 Общий желчный проток
Поджелудочная железа
 166 Хвост поджелудочной железы
 167 Тело поджелудочной железы
 168 Головка поджелудочной железы
 169 Проток поджелудочной железы
 170 Санториниев проток
Двенадцатиперстная кишка
 171 Луковица двенадцатиперстной кишки

- 172 Нисходящая часть двенадцатиперстной кишки
 173 Горизонтальная часть двенадцатиперстной кишки
 174 Восходящая часть двенадцатиперстной кишки
 175 Двенадцатиперстно-тощекишечный изгиб
 176 Верхний изгиб двенадцатиперстной кишки
 177 Круговые складки двенадцатиперстной кишки
 178 Малый дуоденальный сосочек (малый сосочек)
 179 Большой дуоденальный сосочек (большой фатеров сосочек)
 180 Гастродуоденальная артерия
 181 Верхняя брыжеечная артерия
 182 Нижняя панкреатодуоденальная артерия
 183 Тощекишечные и подвздошные артерии
 184 Верхняя брыжеечная вена
 185 Правая ободочная вена

Селезенка

- 186 Ворота селезенки
 187 Селезеночная артерия
 188 Селезеночная вена

189 Тощая кишка

190 Подвздошная кишка

- 191 Илеоцекальный клапан
Толстая кишка
 192 Слепая кишка
 193 Червеобразный отросток
 194 Восходящая кишка
 195 Поперечная кишка
 196 Нисходящая кишка
 197 Сигмовидная кишка (тазовый отдел толстой кишки)
 198 Свободная лента
 199 Брыжейка
 200 Подвздошно-ободочная артерия
 201 Правая ободочная артерия
 202 Левая ободочная артерия
 203 Сигмовидные артерии

Почка

- 204 Правая почка
 205 Корковое вещество почки:
 206 Пирамиды почечного мозгового вещества
 207 Почечный сосочек
 208 Большая чашечка почки
 209 Почечная лоханка
 210 Правый мочеточник
 211 Правая почечная вена
 212 Левая почечная артерия

Надпочечник

- 213 Правый надпочечник

- 214 Нижняя надпочечная артерия
 215 Надпочечниковая вена

Кости таза

- 216 Мыс
 217 Копчиковая кость
 218 Остов седалищной кости
 219 Нисходящая ветвь лобковой кости (нижняя ветвь лобковой кости)
 220 Бугорок лобковой кости
 221 Тело лобковой кости
 222 Вертлужная вырезка
 223 Вертлужная ямка
 224 Полулуная поверхность
 225 Тело подвздошной кости
 226 Передняя верхняя подвздошная ость
 227 Крыло подвздошной кости
 228 Гребень подвздошной кости
 229 Задняя верхняя подвздошная ость
 230 Большая седалищная вырезка

Мужские половые органы

- 231 Пенис
 232 Крайняя плоть полового члена
 233 Головка полового члена
 234 Кавернозное тело полового члена
 235 Губчатое тело полового члена
 236 Глубокая фасция полового члена
 237 Мошонка
 238 Яичко
 239 Головка придатка яичка
 240 Тело придатка яичка
 241 Хвост придатка яичка
 242 Лозовидное сплетение
 243 Семенной канатик
 244 Мышца, поднимающая яичко
 245 Наружная семенная фасция
 246 Паховый (абдоминальный) канал
 247 Поверхностное паховое кольцо, латеральная ножка
 248 Поверхностное паховое кольцо, медиальная ножка
 249 Пирамидная мышца
 250 Пристеночная брюшина
 251 Семявыносящий проток (семенной канал)
 252 Мочевой пузырь
 253 Предстательная железа
 254 Левый мочеточник
 255 Семенной пузырек
 256 Прямая кишка
 257 Наружный сфинктер заднего прохода
 258 Внутренний сфинктер заднего прохода
 259 Поперечные складки прямой кишки

- 260 Предстательная часть мужской уретры
- 261 Мочеиспускательный канал
- 262 Лобковый симфиз

Женские половые органы

- 263 Левая яичниковая артерия
- 264 Яичниковая связка
- 265 Маточная труба (яйцевод)
- 266 Круглая связка матки
- 267 Яичник
- 268 Широкая связка матки
- 269 Матка
- 270 Шейка матки
- 271 Устье маточной трубы
- 272 Влагалище
- 273 Большая половая губа
- 274 Малая половая губа
- 275 Клитор
- 276 Срединная пупочная связка

**头
脑****颅神经**

- 1 嗅神经(I)
- 2 视神经(II)
- 3 动眼神经(III)
- 4 滑车神经(IV)
- 5 三叉神经(V)
- 6 展神经(VI)
- 7 面神经(VII)
- 8 前庭蜗神经(VIII)
- 9 舌咽神经(IX)
- 10 迷走神经(X)
- 11 副神经(XI)
- 12 舌下神经(XII)

13 大脑

- 14 侧脑室
- 15 侧脑室前角
- 16 侧脑室后角
- 17 侧脑室下角
- 18 室间孔
- 19 侧脑室脉络丛
- 20 尾状核
- 21 尾状核的头
- 22 尾状核的体
- 23 海马
- 24 海马脚
- 25 海马伞
- 26 额叶
- 27 顶叶
- 28 枕叶
- 29 颞叶
- 30 外侧沟
- 31 胼胝体
- 32 胼胝体嘴
- 33 胼胝体膝
- 34 胼胝体干
- 35 胼胝体压部
- 36 透明隔
- 37 穹窿柱
- 38 前连合
- 39 松果体
- 40 丘脑
- 41 丘脑内联合
- 42 下丘脑
- 43 第三脑室
- 44 第三脑室脉络丛
- 45 后连合
- 46 乳头体
- 47 漏斗隐窝
- 48 视交叉
- 49 小脑**
- 50 小脑体

- 51 小脑蚓部
- 52 小脑扁桃体
- 53 絮状物
- 54 中脑**
- 55 中脑导水管
- 56 大脑脚
- 57 中脑顶盖层
- 58 脑桥**
- 59 基底沟
- 60 第四脑室
- 61 延髓**
- 62 延髓锥体
- 63 橄榄
- 64 脊髓**
- 65 中央管
- 66 脊髓前正中裂
- 67 颈神经I
- 68 颈神经II
- 69 后中间沟
- 70 脊髓薄束
- 71 后正中沟

颅骨内面

- 1 蛛网膜压迹 ®
- 2 脑膜中动脉沟
- 3 硬脑膜
- 4 上矢状窦
- 5 板障
- 颅底**
- 6 颅前窝
- 7 筛骨筛板
- 8 鸡冠
- 9 视神经管
- 10 前床突
- 11 脑垂体 (下垂体)
- 12 后床突
- 13 蝶骨小翼
- 14 蝶骨大翼
- 15 眶上裂
- 16 圆孔
- 17 卵圆孔
- 18 破裂孔
- 19 中颅窝
- 20 岩小神经沟
- 21 弓状隆起
- 22 颞骨岩部上缘
- 23 内耳门
- 24 岩枕裂
- 25 乙状窦沟
- 26 颈静脉孔
- 27 斜坡
- 28 舌下神经管
- 29 后颅窝

- 30 横窦沟
31 枕内隆凸
32 海绵窦
33 基底丛
34 岩上窦
35 岩下窦
36 乙状窦
37 直窦
38 横窦
39 窦汇
- 颅骨外部**
40 额骨
41 冠状缝
42 顶骨
43 矢状缝
44 人字缝
45 枕骨
46 乳突
47 外耳门
48 颧弓
49 颧骨
50 颧额缝
51 眶上孔
52 泪囊
53 鼻骨
54 鼻翼大软骨
55 颧上颌缝
56 眶下孔
57 下颌骨髁状突
58 下颌切迹
59 下颌角
60 下颌体
61 颞孔
62 舌骨
63 颈段食道
64 脊髓
- 肌肉**
65 颞顶肌, 枕额肌额腹

66 颞肌
67 耳前肌
68 颞顶肌, 颞顶肌
69 耳上肌
70 耳后肌
71 颞顶肌, 枕额肌枕腹

72 眼轮匝肌眶部
73 眼轮匝肌眼部
74 颧小肌
75 鼻翼提上唇肌
76 鼻肌
77 口轮匝肌
- 78 颧大肌
79 颊肌
80 咬肌
81 笑肌
82 降口角肌
83 降下唇肌
84 颞肌
85 舌骨舌肌
86 颞舌骨肌
87 下颌舌骨肌
88 二腹肌前腹
89 二腹肌后腹
90 茎突舌骨肌
91 肩胛舌骨肌上腹
92 肩胛舌骨肌下腹
93 胸骨舌骨肌
94 胸骨甲状肌
95 甲状舌骨肌肉
96 环甲肌
97 胸锁乳突肌
98 前斜角肌
99 中斜角肌
100 后斜角肌
101 肩胛提肌
102 头夹肌
103 小菱形肌
104 斜方肌, 降部
105 斜方肌, 横部
106 竖脊肌
- 血管**
107 颈总动脉
108 颈外动脉
109 甲状腺上动脉
110 喉上动脉
111 舌动脉
112 面动脉
113 内眦动脉
114 枕动脉
115 耳后动脉
116 颞浅动脉
117 颞眶动脉
118 上颌动脉
119 颈内动脉
120 滑车上动脉
121 锁骨下动脉, 第三段
122 甲状颈干
123 甲状腺下动脉
124 胸廓内动脉
125 肋间后动静脉
126 颈内静脉
127 颈外静脉
128 锁骨下静脉
- 神经**

中文

129 眶上神经
130 滑车上神经
131 颧神经颧面支
132 眶下神经
133 颞神经
134 耳颞神经
135 腮腺神经丛(VII)
136 枕大神经
137 枕小神经, 颈丛
138 耳大神经, 颈丛
139 颈横神经, 颈丛
140 膈神经, 颈丛
141 颈神经前支
142 臂丛
腺体
143 泪腺
144 腮腺
145 腮腺管
146 下颌下腺
147 甲状腺
148 甲状软骨
149 甲状腺被膜
150 环甲韧带
151 气管软骨

上肢

1 锁骨
2 肩峰
3 肩胛冈
4 肱骨
肌肉
5 肩胛下肌
6 冈上肌
7 冈下肌
8 小圆肌
9 大圆肌
10 三角肌
11 肱二头肌
12 肱二头肌长头
13 肱二头肌短头
14 肱肌
15 喙肱肌
16 肱三头肌外侧头
17 肱三头肌长头
18 肱三头肌内侧头
19 肱桡肌
20 桡侧腕长伸肌
21 桡侧腕短伸肌
22 旋前圆肌
23 桡侧腕屈肌
24 掌长肌
25 尺侧腕屈肌
26 指浅屈肌

27 指深屈肌
28 拇长屈肌
29 旋前方肌
30 手指伸肌
31 小指伸肌
32 尺侧腕伸肌
33 肘肌
34 旋后肌
35 拇长展肌
36 拇长伸肌
37 食指伸肌
38 伸肌支持带
39 手骨间背侧肌
40 拇指对掌肌
41 拇短展肌
42 拇短屈肌
43 拇收肌
44 手蚓状肌
45 小指展肌
46 屈肌支持带
47 掌长肌肌腱
48 指浅屈肌肌腱
49 拇长屈肌肌腱
50 拇长伸肌肌腱
51 腱联合
52 手指伸肌肌腱
53 肱三头肌肌腱
血管
54 腋动脉
55 旋肱前动脉
56 肱动脉
57 尺上副动脉
58 桡动脉
59 尺动脉
60 骨间后动脉
61 骨间前动脉
62 桡动脉的掌浅枝
63 掌浅弓
64 指掌侧总动脉
65 指掌侧固有动脉
66 掌背动脉
67 尺动脉腕背支
神经
68 胸背神经
69 尺神经
70 正中神经
71 肌皮神经
72 腋神经
73 桡神经
74 绕神经深支
75 前臂骨间神经
76 尺神经的指掌侧固有支
77 桡神经浅支

下肢

- 1 股骨头
- 2 大转子
- 3 膝盖
- 4 胫骨
- 5 腓骨
- 6 内踝
- 7 外踝
- 8 第一跖骨
- 9 跟骨
- 10 跟腱
- 肌肉**
- 11 臀大肌
- 12 臀中肌
- 13 梨状肌
- 14 上孖肌
- 15 闭孔内肌
- 16 下孖肌
- 17 股方肌
- 18 阔筋膜张肌
- 19 髂胫束
- 20 股直肌
- 21 股外侧肌
- 22 股中间肌
- 23 股内侧肌
- 24 缝匠肌
- 25 髂腰肌
- 26 长收肌
- 27 股薄肌
- 28 大收肌
- 29 半膜肌
- 30 半腱肌
- 31 股二头肌长头
- 32 股二头肌短头
- 33 胫骨前肌
- 34 趾长伸肌
- 35 腓骨长肌
- 36 腓骨短肌
- 37 腓肠肌外侧头
- 38 腓肠肌内侧头
- 39 比目鱼肌
- 40 胫后肌
- 41 腓肌
- 42 趾长屈肌
- 43 拇长屈肌
- 44 拇长伸肌
- 45 拇短伸肌
- 46 足趾短伸肌
- 47 足小趾展肌
- 48 足小趾短屈肌
- 49 趾短屈肌
- 50 蚓状肌
- 51 拇短屈肌

- 52 拇展肌
- 53 足骨间背侧肌
- 54 股直肌肌腱
- 55 缝匠肌肌腱
- 56 交叉韧带
- 57 腓骨肌上支持带
- 58 腓骨肌下支持带
- 59 足趾长伸肌肌腱
- 61 腓骨短肌肌腱
- 62 腓骨长肌肌腱
- 63 足底腱膜
- 血管**
- 64 臀上动脉
- 65 臀下动脉
- 66 旋股内侧动脉
- 67 股动脉
- 68 股静脉
- 69 旋股内侧动脉升支
- 70 旋股外侧动脉降支
- 71 股深动脉
- 72 腘动脉
- 73 腘静脉
- 74 膝动脉内上支
- 75 膝动脉外上支
- 76 膝动脉内下支
- 77 膝动脉外下支
- 78 胫后动脉
- 79 胫后静脉
- 80 胫前动脉
- 81 腓动脉
- 82 外踝前动脉
- 神经**
- 83 坐骨神经
- 84 股神经
- 85 胫神经
- 86 腓总神经
- 87 腓深神经
- 88 腓浅神经

**躯干
胸部**

- 1 胸骨
- 2 剑突
- 3 胸骨柄
- 4 胸骨上切迹
- 5 胸锁前韧带
- 6 第1-12肋骨
- 肌肉**
- 7 冈下肌
- 8 小圆肌
- 9 大圆肌
- 10 背阔肌
- 11 胸腰筋膜

中文

12 下后锯肌
13 胸最长肌
14 大菱形肌
15 上后锯肌
16 斜方肌, 升部
17 前锯肌
18 胸小肌
19 锁骨下肌
20 肋间外肌
21 肋间内肌
22 胸大肌的腹部分
23 胸大肌胸肋部
24 胸大肌锁骨部
25 胸锁乳突肌, 起点
26 胸骨舌骨肌, 起点
27 胸骨甲状肌, 起点
28 前斜角肌, 插入部
29 胸横肌
膈
30 膈肌胸部
31 膈肌肋部
32 食管裂孔
33 膈肌中心腱部
34 膈肌的腔静脉裂孔
35 膈肌的主动脉裂孔
36 食道胸段
心脏
37 右心房
38 右心耳
39 右心室
40 左心房
41 左心耳
42 左心室
43 心尖
44 室间隔
45 三尖瓣 (右房室瓣)
46 肺动脉瓣
47 二尖瓣 (左房室瓣)
48 主动脉瓣
49 乳头肌
50 右冠状动脉
51 右冠状动脉后室间支
52 左冠状动脉
53 左冠状动脉前室间支
54 左冠状动脉圆支
55 冠状窦
56 心大静脉
57 后室间静脉
58 心小静脉
59 肺动脉干
60 右肺动脉
61 左肺动脉
62 升主动脉

63 主动脉弓
64 头臂干
65 颈总动脉, 起始部
66 左锁骨下动脉, 第一段
67 主动脉胸骨段
68 肋间动脉
69 肋间静脉
70 肋间后静脉
71 奇静脉
72 右头臂静脉
73 左头臂静脉
74 上腔静脉
75 下腔静脉
76 右肺静脉
77 左肺静脉
78 胸腺
79 胸腺支
肺
80 肺尖
81 右上肺叶
82 水平裂
83 右中肺叶
84 斜裂
85 右下肺叶
86 肺膈面
87 肺韧带
88 肺门
89 肺心压迹
90 左肺贲门切迹
91 左上肺叶
92 左肺小舌
93 左下肺叶
94 壁胸膜
95 气管
96 气管分叉
97 右主支气管
98 左主支气管
99 左肺上叶支气管
100 左肺下叶支气管
101 右肺上叶支气管
102 右肺中叶支气管
103 右肺下叶支气管
104 乳腺小叶
105 乳头

腹部

106 脐
肌肉
107 腹内斜肌
108 腹外斜肌
109 腹直肌前鞘
110 腹白线
111 腹直肌

- 112 腱划
113 腹直肌后鞘
114 弓状线
115 腹横肌
116 腰方肌
117 腰大肌
118 髂肌
119 肛提肌
120 会阴深横肌
121 梨状肌
- 血管**
122 腹主动脉
123 腹腔干
124 睾丸(卵巢)动脉
125 肠系膜下动脉
126 动脉分叉
127 髂总动脉
128 髂内动脉
129 髂外动脉
130 髂外静脉
131 髂内静脉
132 髂总静脉
- 133 食道、胃腹部**
134 胃贲门
135 胃底
136 胃体
137 胃幽门部
138 幽门
139 胃大弯
140 胃小弯
141 胃心切迹
142 胃角切迹
143 胃瓣
144 胃右动脉
145 胃左动脉
146 胃网膜右动脉
147 胃网膜左动脉
148 大网膜
- 肝脏**
149 肝右叶
150 肝左叶
151 肝尾状叶
152 肝方叶
153 肝结肠压迹
154 肝十二指肠压迹
155 肝肾压迹
156 肝胃压迹
157 肝圆韧带
158 肝镰状韧带
159 肝静脉
160 肝门静脉
161 肝固有动脉
162 肝总管
- 163 胆囊管
164 胆囊
165 总胆管
- 胰脏**
166 胰尾
167 胰体
168 胰头
169 胰管
170 副胰管
- 十二指肠**
171 十二指肠上部(球部)
172 十二指肠降部
173 十二指肠水平部
174 十二指肠升部
175 十二指肠空肠曲
176 十二指肠上曲
177 十二指肠环状襞
178 十二指肠乳头(小阜)
179 十二指肠大乳头(大阜)
180 胃十二指肠动脉
181 肠系膜上动脉
182 胰十二指肠下动脉
183 空回肠动脉
- 184 肠系膜上静脉 
185 右结肠静脉
- 脾脏**
186 脾门
187 脾动脉
188 脾静脉
- 189 空肠**
190 回肠
191 回盲瓣
- 结肠**
192 盲肠(盲囊)
193 阑尾
194 升结肠
195 横结肠
196 降结肠
197 乙状结肠(盆部结肠)
198 游离带
199 肠系膜
200 回结肠动脉
201 右结肠动脉
202 左结肠动脉
203 乙状结肠动脉
- 肾**
204 右肾
205 肾皮质
206 肾锥体
207 肾乳头
208 肾大盏
209 肾盂
210 右输尿管

中文

- 211 右肾静脉
- 212 左肾动脉
- 肾上腺**
- 213 右侧肾上腺
- 214 肾上腺下动脉
- 215 肾上腺静脉

骨盆骨

- 216 岬
- 217 尾骨
- 218 坐骨支架
- 219 下耻骨支
- 220 耻骨结节
- 221 耻骨体
- 222 髌白切迹
- 223 髌白窝
- 224 月状面
- 225 髌骨体
- 226 髌前上棘
- 227 髌翼
- 228 髌嵴
- 229 髌后上棘
- 230 坐骨大切迹

男性生殖器官

- 231 阴茎
- 232 阴茎包皮
- 233 阴茎头
- 234 阴茎海绵体
- 235 阴茎海绵体
- 236 阴茎深筋膜
- 237 阴囊
- 238 睾丸
- 239 附睾头
- 240 附睾体
- 241 附睾尾
- 242 精索静脉丛
- 243 精索
- 244 提睾肌
- 245 精索外筋膜
- 246 腹股沟管
- 247 腹股沟管浅环 (外侧脚)
- 248 腹股沟管浅环 (内侧脚)
- 249 锥状肌
- 250 腹膜壁层
- 251 输精管
- 252 膀胱
- 253 前列腺
- 254 左侧输尿管
- 255 精囊
- 256 直肠
- 257 肛门外括约肌
- 258 肛门内括约肌

- 259 横行直肠皱褶
- 260 男性尿道, 前列腺部
- 261 尿道
- 262 耻骨联合

女性生殖器官

- 263 左卵巢动脉
- 264 卵巢固有韧带
- 265 输卵管
- 266 子宫圆韧带
- 267 卵巢
- 268 子宫阔韧带
- 269 子宫
- 270 子宫颈
- 271 输卵管口
- 272 阴道
- 273 大阴唇
- 274 小阴唇
- 275 阴蒂
- 276 脐内侧韧带

