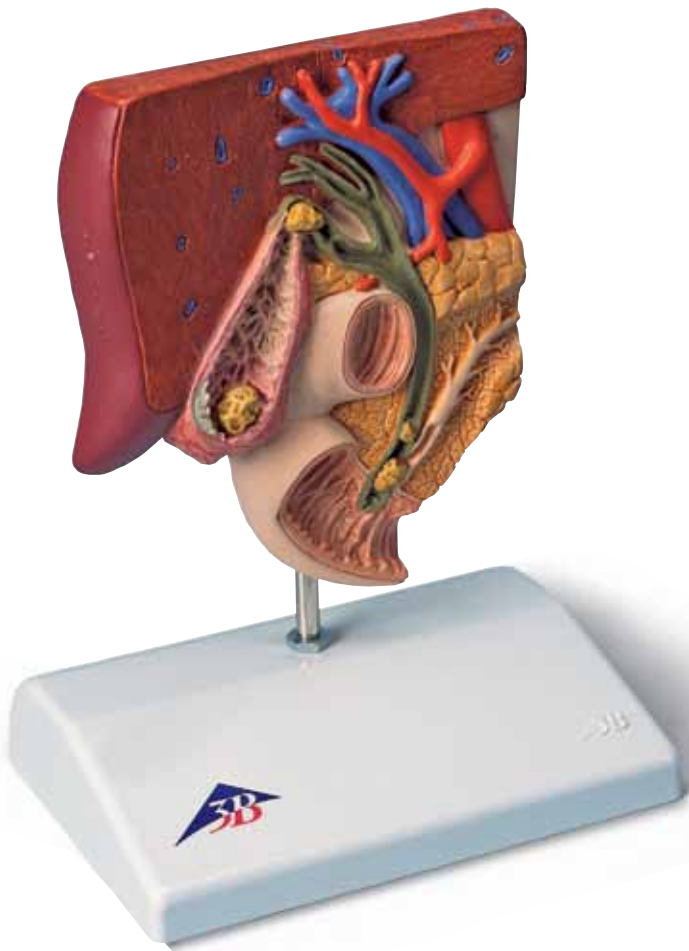

**K26**

(1000314)



## **Latin**

- 1 Hepar
- 2 Ductus hepaticus sinister
- 3 Ductus hepaticus dexter
- 4 Ductus hepaticus communis
- 5 Vesica biliaris
- 6 Vesica biliaris, collum
- 7 Vesica biliaris, corpus
- 8 Vesica biliaris, fundus
- 9 Vesica biliaris, plicae mucosae
- 10 Plica spiralis
- 11 Ductus cysticus
- 12 Ductus choledochus
- 13 Duodenum, papilla major (VATER)
- 14 Duodenum
- 15 M. sphincter ampullae hepatopancreaticae
- 16 Aorta, pars abdominalis
- 17 V. portae hepatis
- 18 Ductus pancreaticus
- 19 Pancreas
- 20 Gallstone in the fundus area of the gallbladder
- 21 Gallstone in the area of the spiral valve
- 22 Wall area with acute inflammation of the gallbladder wall (cholecystitis)
- 23 Wall area following chronic inflammation of the gallbladder wall: scarred, contracted and thickened
- 24 Gallstone in the area of the common bile duct
- 25 A stone obstructing the papillary opening to the small intestine. Consequently, drainage of the common bile duct and the pancreatic duct is obstructed.


# Gallstone Model

English

A gallstone or biliary calculus is a stone-like formation of variable composition and shape. It is the result of a solution imbalance in the bile, causing cholesterol, bilirubin and calcium to precipitate and form crystals. Gallstones may occur in the gallbladder and the various bile ducts. This model shows the anatomy of the biliary system and its surroundings in half natural size and typical locations of gallstones.

- 1 Liver (Hepar)
- 2 Left hepatic duct (Ductus hepaticus sinister)
- 3 Right hepatic duct (Ductus hepaticus dexter)
- 4 Common hepatic duct (Ductus hepaticus communis)
- 5 Gallbladder (Vesica biliaris)
- 6 Neck of gallbladder (Vesica biliaris, collum)
- 7 Body of gallbladder (Vesica biliaris, corpus)
- 8 Fundus of gallbladder (Vesica biliaris, fundus)
- 9 Mucosal fold (Vesica biliaris, plicae mucosae)
  
- 10 Spiral fold (Plica spiralis)
- 11 Cystic duct (Ductus cysticus)
- 12 Common bile duct (Ductus choledochus)
- 13 Major duodenal papilla, major caruncle of Vater (Duodenum, papilla major)
- 14 Duodenum (Duodenum)
- 15 Sphincter ampullae muscle (M. sphincter ampullae hepatopancreaticae)
- 16 Abdominal aorta (Aorta, pars abdominalis)
- 17 Portal vein of liver (V. portae hepatis)
- 18 Pancreatic duct (Ductus pancreaticus)
  
- 19 Pancreas (Pancreas) ®
- 20 Gallstone in the fundus area of the gallbladder
- 21 Gallstone in the area of the spiral valve
- 22 Wall area with acute inflammation of the gallbladder wall (cholecystitis)
- 23 Wall area following chronic inflammation of the gallbladder wall: scarred, contracted and thickened
- 24 Gallstone in the area of the common bile duct
- 25 A stone obstructing the papillary opening to the small intestine. Consequently, drainage of the common bile duct and the pancreatic duct is obstructed.

Ein Gallenstein oder auch Gallenkonkrement ist ein steinartiges Gebilde mit unterschiedlicher Zusammensetzung und Form. Er entsteht durch ein Lösungsungleichgewicht in der Gallenflüssigkeit, durch das Cholesterin, Bilirubin und Kalzium zu Kristallen ausgefällt werden. Gallensteine können in der Gallenblase und den verschiedenen Gallenwegen auftreten. Dieses Modell zeigt die Anatomie des Gallensystems und seiner Umgebung in halber natürlicher Größe sowie typische Lokalisationen von Gallensteinen.

- 1 Leber (Hepar)
  - 2 Linker Lebergallengang (Ductus hepaticus sinister)
  - 3 Rechter Lebergallengang (Ductus hepaticus dexter)
  - 4 Gemeinsamer Lebergallengang (Ductus hepaticus communis)
  - 5 Gallenblase (Vesica biliaris)
  - 6 Gallenblasenhals (Vesica biliaris, collum)
  - 7 Gallenblasenkörper (Vesica biliaris, corpus)
  - 8 Gallenblasengrund (Vesica biliaris, fundus)
  - 9 Schleimhautfalten (Vesica biliaris, plicae mucosae)
  - 10 Falte im Gallenblasenhals und Gallengang (Plica spiralis)
  - 11 Gallenblasengang (Ductus cysticus)
  - 12 Ausführungsgang von Leber und Gallenblase (Ductus choledochus)
  - 13 Vatersche Papille, Mündung des Bauchspeicheldrüsenganges (Duodenum, papilla major)
  - 14 Zwölffingerdarm (Duodenum)
  - 15 M. sphincter ampullae hepatopancreaticae (M. sphincter ampullae hepatopancreaticae)
  - 16 Bauchschlagader (Aorta, pars abdominalis)
- 
- 17 Pfortader (V. portae hepatis) 
  - 18 Ausführungsgang der Bauchspeicheldrüse (Ductus pancreaticus)
  - 19 Bauchspeicheldrüse (Pancreas)
  - 20 Gallenstein im Fundusbereich der Gallenblase
  - 21 Gallenstein im Bereich der Spiralklappe
  - 22 Wandbereich mit akuter Entzündung der Gallenblasenwand (Cholecystitis)
  - 23 Wandbereich nach chronischer Entzündung der Gallenblasenwand: narbig, geschrumpft und verdickt
  - 24 Gallenstein im Bereich des Ductus choledochus
  - 25 Ein die Papillenöffnung zum Dünndarm verlegender Stein. Damit ist der gemeinsame Abfluss des

großen Gallenganges (Ductus choledochus) und auch des Bauchspeicheldrüsenganges (Ductus pancreaticus) verlegt.

# Modelo de cálculo biliar

Español

Un cálculo biliar o también concreción biliar es una formación similar a piedras, de distintos compuestos y formas. Se forma debido a un desequilibrio en los componentes del líquido biliar, por el cual colesterol, bilirrubina y calcio precipitan en forma de cristales. Los cálculos biliares pueden surgir en la vesícula biliar y los diferentes conductos biliares. El presente modelo representa la anatomía del sistema biliar y su entorno en medio tamaño natural así como algunas localizaciones típicas de cálculos biliares.

- 1 Hígado (Hepar)
- 2 Conducto hepático izquierdo (Ductus hepaticus sinister)
- 3 Conducto hepático derecho (Ductus hepaticus dexter)
- 4 Conducto hepático común (Ductus hepaticus communis)
- 5 Vesícula biliar (Vesica biliaris)
- 6 Vesícula biliar, cuello (Vesica biliaris, collum)
- 7 Vesícula biliar, cuerpo (Vesica biliaris, corpus)
- 8 Vesícula biliar, fondo (Vesica biliaris, fundus)
- 9 Vesícula biliar, pliegues de la mucosa (Vesica biliaris, plicae mucosae)
- 10 Pliegue espiral (Plica spiralis)
- 11 Conducto cístico (Ductus cysticus)
- 12 Conducto colédoco (Ductus choledochus)
- 13 Duodeno, papilla mayor Vater (Duodenum, papilla major)
- 14 Duodeno (Duodenum)
- 15 M. esfínter de la ampolla hepatopancreática (M. sphincter ampullae hepatopancreaticae)
- 16 Aorta, porción abdominal (Aorta, pars abdominalis)
- 17 V. porta hepática (V. portae hepatis)
- 18 Conducto pancreático (Ductus pancreaticus) ®
- 19 Páncreas (Pancreas)
- 20 Cálculo biliar en la zona del fondo de la vesícula biliar
- 21 Cálculo biliar en la zona de la válvula espiral
- 22 Zona de la pared con inflamación aguda de la pared de la vesícula biliar (colecistitis)
- 23 Zona de la pared después de una inflamación crónica de la pared de la vesícula biliar:  
cicatrizada, encogida y engrosada
- 24 Cálculo biliar en la zona del colédoco
- 25 Un cálculo que obstruye la abertura de la papila hacia el intestino delgado. Con ello, se obstruye el  
desagüe común del gran conducto biliar (colédoco) y también del conducto del páncreas (conducto pancreático).

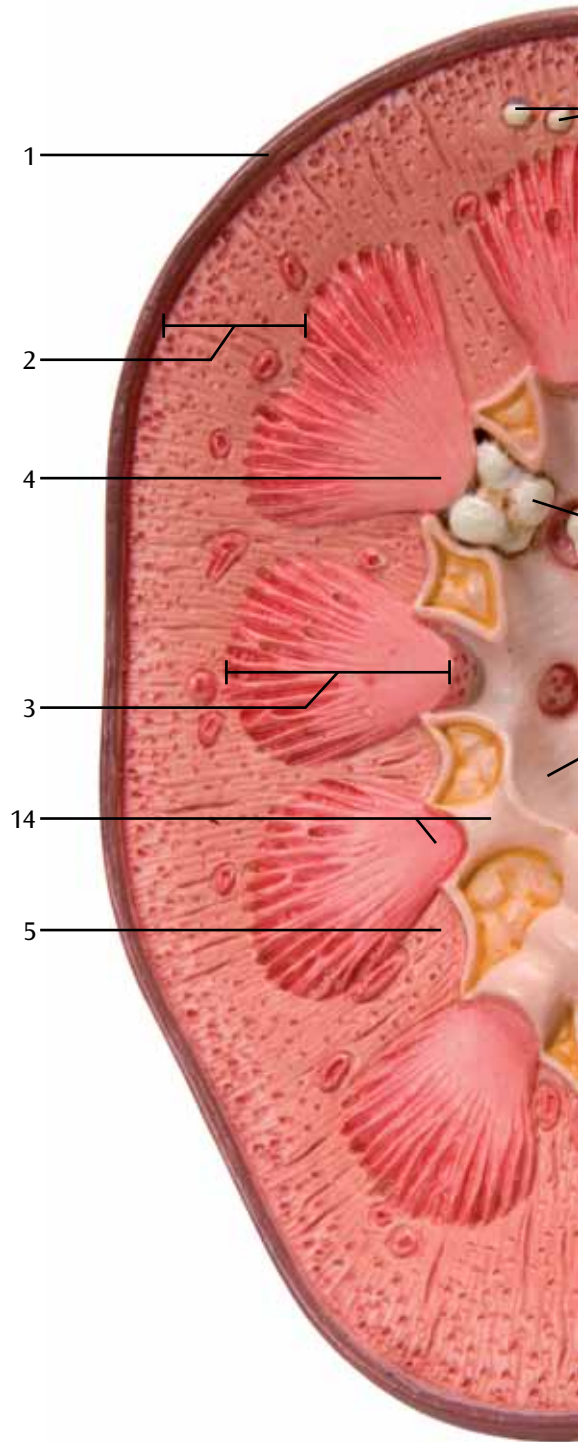
Un calcul biliaire ou concrétion pierreuse est une formation semblable à une pierre de composition et de forme différentes. Les calculs biliaires sont la conséquence d'une perturbation dans la composition chimique de la bile entraînant la précipitation du cholestérol, de la bilirubine et du calcium en cristaux. Les calculs biliaires peuvent se manifester dans la vésicule biliaire et dans les différents canaux biliaires. Ce modèle montre l'anatomie du système biliaire et de son environnement en demi-grandeur nature ainsi que les localisations typiques des calculs biliaires.

- 10 Pli spiral (Plica spiralis)
  - 11 Conduit cystique (Ductus cysticus)
  - 12 Conduit cholédoque (Ductus choledochus)
  - 13 Papille duodénale majeure Vater (Duodenum, papilla major)
  - 14 Duodénum (Duodenum)
  - 15 Muscle sphincter des ampoules hépatopancréatiques (M. sphincter ampullae hepatopancreaticae)
  - 16 Aorte abdominale (Aorta, pars abdominalis)
- 
- 17 Veine porte hépatique (V. portae hepatis)
  - 18 Conduit pancréatique (Ductus pancreaticus)
  - 19 Pancréas (Pancreas)
  - 20 Caclul biliaire dans la région du fond de la vésicule biliaire
  - 21 Caclul biliaire dans la région de la valvule spiralée
  - 22 Région de la paroi avec inflammation aiguë de la paroi de la vésicule biliaire (cholécystite)
  - 23 Région de la paroi après une inflammation chronique de la paroi de la vésicule biliaire : celle-ci
- 
- 1 Foie (Hepar)
  - 2 Conduit hépatique gauche (Ductus hepaticus sinister)
  - 3 Conduit hépatique droit (Ductus hepaticus dexter)
  - 4 Conduit hépatique commun (Ductus hepaticus communis)
  - 5 Vésicule biliaire (Vesica biliaris)
  - 6 Vésicule biliaire, col (Vesica biliaris, collum)
  - 7 Vésicule biliaire, corps (Vesica biliaris, corpus)
  - 8 Vésicule biliaire, fond (Vesica biliaris, fundus)
  - 9 Vésicule biliaire, plis muqueux (Vesica biliaris, plicae mucosae)

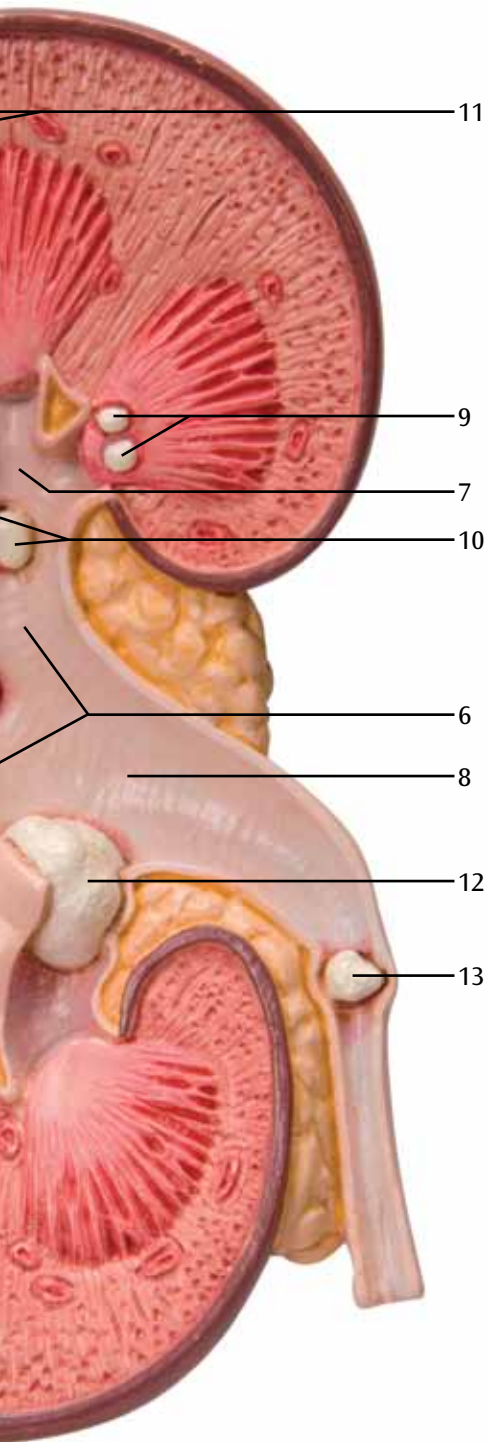
présente des cicatrices, son volume est réduit et elle est épaissie.

- 24 Caclul biliaire dans la région du canal cholédoque
- 25 Caclul s'étant déplacé à l'orifice papillaire de l'intestin grêle. Le transport commun du canal

cholédoque et du canal pancréatique est déplacé.







# Modelo de cálculos biliares

Português

Um cálculo biliar é uma concreção sólida de forma e composição variada. Ele é causado por um desequilíbrio das substâncias que compõe a bilis devido ao qual ocorre uma precipitação de colesterol, bilirrubina e cálcio, levando à formação de pequenos cristais. Cálculos biliares podem ocorrer na vesícula biliar e nos diversos ductos biliares. Este modelo representa a anatomia do sistema biliar e das estruturas adjacentes numa escala de 1:2 e as localizações típicas de cálculos biliares.

- 1 Fígado (Hepar)
- 2 Ducto hepático esquerdo (Ductus hepaticus sinister)
- 3 Ducto hepático direito (Ductus hepaticus dexter)
- 4 Ducto hepático comum (Ductus hepaticus communis)
- 5 Vesícula biliar (Vesica biliaris)
- 6 Colo da vesícula biliar (Vesica biliaris, collum)
- 7 Corpo da vesícula biliar (Vesica biliaris, corpus)
- 8 Fundo da vesícula biliar (Vesica biliaris, fundus)
- 9 Prega da mucosa da vesícula biliar (Vesica biliaris, plicae mucosae)
- 10 Prega espiral (Plica spiralis)
- 11 Ducto cístico (Ductus cysticus)
- 12 Ducto colédoco (Ductus choledochus)
- 13 Papila duodenal principal, carúncula principal de Santorini (Duodenum, papilla major)
- 14 Duodeno (Duodenum)
- 15 Músculo do esfíncter da ampola hepatopancreática (M. sphincter ampullae hepatopancreaticae)
- 16 Aorta abdominal (Aorta, pars abdominalis)
- 17 Veia porta do fígado (V. portae hepatis)
- 18 Ducto pancreático, ducto de Hoffmann (Ductus pancreaticus)
- 19 Pâncreas (Pancreas)
- 20 Cálculo biliar no fundo da vesícula biliar
- 21 Cálculo biliar na área da prega espiral
- 22 Parede da vesícula biliar com inflamação aguda (colecistite)
- 23 Parede da vesícula biliar após uma inflamação crônica: cicatrizada, contraída e adensada
- 24 Cálculo biliar na área do ducto colédoco
- 25 Um cálculo que obstrui a papila duodenal, obstruindo simultaneamente a passagem do ducto colédoco e do ducto pancreático.

Un calcolo biliare, detto anche concremento biliare, è una formazione simile a una pietra di composizione e forma diverse. È il risultato di uno squilibrio delle sostanze che costituiscono la bile, il che causa la precipitazione del colesterolo, della bilirubina e del calcio, fino a formare dei cristalli. I calcoli possono comparire nella colecisti e nei vari dotti biliari. Questo modello illustra l'anatomia del sistema biliare e gli organi che lo circondano a mezza grandezza naturale, nonché alcune sedi tipiche dei calcoli.

- 1 Fegato (Hepar)
- 2 Dotto epatico sinistro (Ductus hepaticus sinister)
- 3 Dotto epatico destro (Ductus hepaticus dexter)
- 4 Dotto epatico comune (Ductus hepaticus communis)
- 5 Colecisti (Vesica biliaris)
- 6 Collo della colecisti (Vesica biliaris, collum)
- 7 Corpo della colecisti (Vesica biliaris, corpus)
- 8 Fondo della colecisti (Vesica biliaris, fundus)
- 9 Pliche mucose (Vesica biliaris, plicae mucosae) ®
- 10 Plica spirale (Plica spiralis)
- 11 Dotto cistico (Ductus cysticus)
- 12 Coledoco (Ductus choledochus)
- 13 Papilla duodenale maggiore (Duodenum, papilla major)
- 14 Duodeno (Duodenum)
- 15 Muscolo sfintere dell'ampolla epatopancreatica (M. sphincter ampullae hepatopancreaticae)
- 16 Aorta addominale (Aorta, pars abdominalis)
- 17 Vena porta del fegato (V. portae hepatis)
- 18 Dotto pancreatico (Ductus pancreaticus)
- 19 Pancreas (Pancreas)
- 20 Calcolo biliare sul fondo della colecisti
- 21 Calcolo biliare nella zona della valvola spirale
- 22 Zona della parete con infiammazione acuta della parete della cistifellea (colecisti)
- 23 Zona della parete dopo infiammazione cronica della parete della colecisti: cicatrizzata, contratta e ispessita
- 24 Calcolo biliare nella zona del coledoco
- 25 Un calcolo che ostruisce l'orifizio papillare dell'intestino tenue, impedendo il flusso comune dal coledoco (Ductus choledochus) e dal dotto pancreatico (Ductus pancreaticus).



Желчные камни – это камнеподобные образования, разнообразны по составу и форме. Они образуются в результате дисбаланса растворенных компонентов желчи, с выпадением в осадок и образованием кристаллов холестерина, билирубина и кальция. Желчные камни могут образовываться в желчном пузыре и различных желчных путях. Данная модель демонстрирует анатомию системы желчных путей и прилежащих структур в половину натуральной величины, а также типичное расположение желчных камней.

- 1 Печень (Hepar)
- 2 Левый печеночный проток (Ductus hepaticus sinister)
- 3 Правый печеночный проток (Ductus hepaticus dexter)
- 4 Общий печеночный проток (Ductus hepaticus communis)
- 5 Желчный пузырь (Vesica biliaris)
- 6 Шейка желчного пузыря (Vesica biliaris, collum)
- 7 Тело желчного пузыря (Vesica biliaris, corpus)
- 8 Дно желчного пузыря (Vesica biliaris, fundus)
- 9 Складка слизистой оболочки (Vesica biliaris, plicae mucosae)
- 10 Спиральная складка (Plica spiralis)
- 11 Пузырный проток (Ductus cysticus)
- 12 Общий желчный проток (Ductus choledochus)
- 13 Большой дуоденальный сосочек, большой фатеров сосочек (Duodenum, papilla major)
- 14 Двенадцатиперстная кишка (Duodenum)
- 15 Сфинктер ампулы, сфинктер Одди (M. sphincter ampullae hepatopancreaticae)
- 16 Брюшная аорта (Aorta, pars abdominalis)
- 17 Воротная вена печени (V. portae hepatis)
- 18 Проток поджелудочной железы (Ductus pancreaticus)
- 19 Поджелудочная железа (Pancreas)
- 20 Желчный камень в области дна желчного пузыря
- 21 Желчный камень в области спирального клапана
- 22 Область стенки желчного пузыря с острым воспалением, холецистит (cholecystitis)
- 23 Область стенки желчного пузыря после хронического воспаления: рубцовое изменение, сокращение и утолщение.
- 24 Желчный камень в общем желчном протоке
- 25 Камень закрывает устье сосочка, открывающегося в тонкую кишку. В связи с этим нарушается отток содержимого из общего желчного протока и протока поджелудочной железы.



# 胆结石模型

中文

胆结石或胆道结石是由不同成分和形状所构成的石头样结构。这是胆汁溶液不平衡的结果，导致胆固醇、胆红素、钙的沉淀并形成晶体。胆结石可以发生在胆囊和胆管的不同部位。本模型为活体一半大小的尺寸，显示了胆道系统的解剖和它的周围结构及胆结石发生的典型位置。

- 1 肝脏
- 2 左肝管
- 3 右肝管
- 4 肝总管
- 5 胆囊
- 6 胆囊颈
- 7 胆囊体
- 8 胆囊底
- 9 粘膜皱襞
- 10 螺旋襞
- 11 胆囊管
- 12 胆总管
- 13 十二指肠大乳头
- 14 十二指肠
- 15 壶腹括约肌（肝胰壶腹括约肌）
- 16 腹主动脉
- 17 肝门静脉
- 18 胰管
- 19 胰腺
- 20 胆囊底部结石
- 21 螺旋瓣部位的结石
- 22 急性炎症的胆囊壁（胆囊炎）
- 23 慢性炎症的胆囊壁：瘢痕，收缩，及增厚
- 24 胆总管结石
- 25 一枚结石嵌在十二指肠乳头进入小肠的开口处，导致胆总管和胰管的引流梗阻





