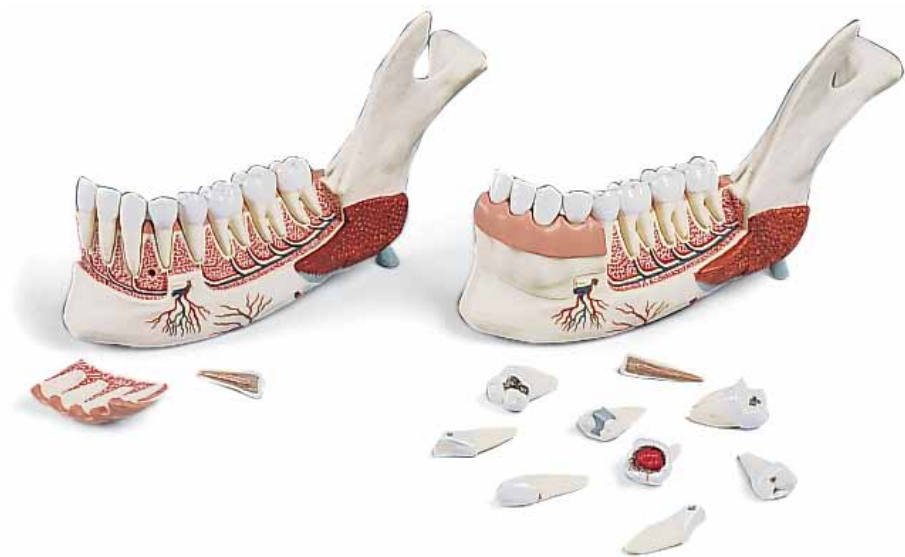



VE287

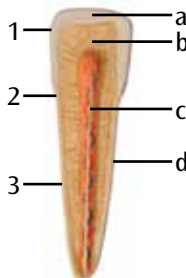
VE290

(1001249/1001250)

- 1 Processus condylaris (mandibulae)
 - 2 Processus coronoideus (mandibulae)
 - 3 Ramus mandibulae
 - 4 Angulus mandibulae
 - 5 Tuberculum mentale
 - 6 Spina mentalis
 - 7 Corpus mandibulae
 - 8 Gingiva
 - 9 Musculus pterygoideus mediolus
 - 10 Musculus mylohyoideus
 - 11 Musculus digastricus
 - 12 Musculus masseter
 - 13 Glandula sublingualis
 - 14 Glandula submandibularis
 - 15 Nervus alveolaris inferior
 - 16 Nervus lingualis
 - 17 Nervus mylohyoideus
 - 18 Nervus mentalis
 - 19 Arteria facialis
 - 20 Arteria submentalis
 - 21 Arteria mylohyoideus
 - 22 Arteria alveolaris inferior
 - 23 Arteria mentalis
 - 24 Vena mentalis
 - 25 Vena alveolaris inferior
 - 26 Foramen mentale
-
- A Dens incisivus centralis (VE290/1001250) cum caries
 - B Dens incisivus lateralis (VE290/1001250) cum caries
 - C Dens caninus (VE290/1001250) cum caries
 - D Dens praemolaris I (VE290/1001250) cum caries
 - E Dens praemolaris II (VE290/1001250) cum caries
 - F Dens molaris I (VE290/1001250) cum caries profunda
 - G Dens molaris II (VE290/1001250) cum caries profunda complicata
 - H Dens molaris III (VE290/1001250) cum polypus



- 1 Corona dentis
- 2 Collum dentis
- 3 Radix dentis
- a Enamelum
- b Dentinum
- c Pulpa dentis
- d Cementum



VE287/VE290

English

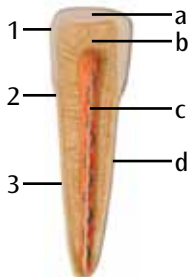
(1001249/1001250)

Half of the mandible about tri pie natural size, 11 parts. One part of the anterior bone wall including marginal gingiva may be taken off. Every tooth may be taken out of the alveoli. In addition asound incisor tooth in longitudinal section is also delivered. Only VE290: with extra set of bad teeth

- 1 Condylloid process
 - 2 Coronoid process of mandible
 - 3 Ramus of the mandible
 - 4 Mandibular angle
 - 5 Mental tubercle
 - 6 Mandible protuberance
 - 7 Body of the mandible
 - 8 Gum
 - 9 Medius pterygoid muscle
 - 10 Mylohyoid muscle
 - 11 Digastric muscle
 - 12 Masseter
 - 13 Sublingual gland
 - 14 Submandibular gland
 - 15 Inferior dental nerve
 - 16 Lingual nerve
 - 17 Mylohyoid nerve
 - 18 Mental nerve
 - 19 Facial artery
 - 20 Submental artery
 - 21 Mylohyoid artery
 - 22 Inferior alveolar artery
 - 23 Mental artery
 - 24 Mental vein
 - 25 Inferior alveolar vein
 - 26 Mental foramen
-
- A Central incisor (only VE290/1001250) with approximal caries
 - B Lateral incisor (only VE290/1001250) with approximal caries
 - C Canine (only VE290/1001250) with caries in the neck of the tooth
 - D First premolar (only VE290/1001250) with caries
 - E Second premolar (only VE290/1001250) with fissure caries
 - F First molar (only VE290/1001250) with caries profunda
 - G Second molar (only VE290/1001250) with caries profunda complicata
 - H Third molar (only VE290/1001250) with pulp polyp

Additional incisor tooth

- 1 Crown of tooth
 - 2 Neck of tooth
 - 3 Root of tooth
- a Dental enamel
 - b Dentin
 - c Dental pulp
 - d Cement



Unterkieferhälfte, etwa 3fache natürliche Größe, 11 teilig. Ein Teil der vorderen Knochenwand einschließlich Zahnfleischsaum ist abnehmbar. Sämtliche Zähne lassen sich aus den Alveolen herausnehmen. Inklusive eines gesundes Schneidezahns im Längsschnitt. Nur VE290: mit einem kranken Zahnsatz zusätzlich.

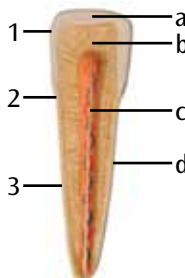
- 1 Gelenkfortsatz
- 2 Kronenfortsatz (des Unterkiefers)
- 3 Unterkieferast
- 4 Kieferwinkel
- 5 Kinnhäcker
- 6 Unterkieferhäcker
- 7 Unterkieferkörper
- 8 Zahnfleisch
- 9 Innerer Flügelmuskel
- 10 Kieferzungenbeinmuskel
- 11 zweibäuchigel- Kiefermuskel
- 12 Kaumuskel
- 13 Unterzungendrüse
- 14 Unterkieferdrüse
- 15 Unterkiefernerve
- 16 Zungenerv
- 17 Kieferzungenbeinnerv
- 18 Kinnerv
- 19 Gesichtsarterie
- 20 Unterkinnarterie
- 21 Kieferzungenbeinarterie
- 22 Unterkieferarterie
- 23 Kinnarterie
- 24 Kinnvene
- 25 Unterkiefervene
- 26 Vorderes Kinnloch



- A Mittlerer Schneidezahn (nur VE290/1001250) mit Approximalkaries
- B Äußerer Schneidezahn (nur VE290/1001250) mit Approximalkaries
- C Eckzahn (nur VE290/1001250) mit Zahnhalskaries
- D Erster Vormahlzahn (nur VE290/1001250) mit sekundärer Randkaries
- E Zweiter Vormahlzahn (nur VE290/1001250) mit Fissurenkaries
- F Erster Mahlzahn (nur VE290/1001250) mit tiefer Zahnkaries
- G Zweiter Mahlzahn (nur VE290/1001250) mit tiefer Zahnkaries und Eröffnung der Pulpapöhle
- H Dritter Mahlzahn (nur VE290/1001250) mit Pulpapolypp

Zusätzlicher Schneidezahn

- 1 Zahnkrone
- 2 Zahnhals
- 3 Zahnwurzel
 - a Zahnschmelz
 - b Zahnbein
 - c Zahnmark
 - d Zement



(1001249/1001250)

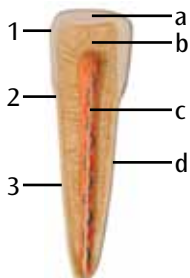
Mitad inferior de la mandíbula, 3 veces su tamaño natural, 11 piezas. Una parte de la pared ósea anterior incluido el borde de la encía pueden retirarse. Todos los dientes pueden extraerse de los alvéolos. Includido un incisivo sano en corte longitudinal. Solo VE290: con un juego adicional de dientes enfermos

- 1 Proceso condilar
- 2 Proceso coromoides
- 3 Rama de la mandíbula
- 4 Ángulo mandibular
- 5 Tubérculo mental
- 6 Espina mental
- 7 Cuerpo mandibular
- 8 Encía
- 9 Pterigoideo interno
- 10 Músculo milohioideo
- 11 Músculo digástrico
- 12 Masetero
- 13 Glándula sublingual
- 14 Glándula submandibular
- 15 Nervio alveolar inferior
- 16 Nervio hipogloso
- 17 Nervio milohioideo
- 18 Nervio mental
- 19 Arteria carótida externa
- 20 Arteria submental
- 21 Arteria milohioidea
- 22 Arteria alveolar inferior
- 23 Arteria mental
- 24 Vena mental
- 25 Vena alveolar inferior
- 26 Agujero mental anterior

- A Incisivo central (solo VE290/1001250) con caries proximal
- B incisivo lateral (solo VE290/1001250) con caries proximal
- C Canino (solo VE290/1001250) con caries radicular
- D Primer molar (solo VE290/1001250) con caries recurrente secundaria
- E Segundo premolar (solo VE290/1001250) con caries
- F Primer molar (solo VE290/1001250) con caries profunda
- G Segundo molar (solo VE290/1001250) con caries profunda y apertura de la cavidad pulpar
- H Tercer molar (solo en VE290/1001250) con pólipo pulpar

Incisivo adicional

- 1 Corona dental
- 2 Cuello
- 3 Raíz
- a Esmalte dental
- b Dentina
- c Pulpa dental
- d Cemento



Moitié de maxillaire inférieur, 3 fois la taille naturelle, en 11 pièces. Une partie de la paroi osseuse antérieure, y compris la gencive marginale, est amovible. Toutes les dents peuvent être sorties des alvéoles Y compris une coupe longitudinale de dent saine. Seulement pour VE290 : avec kit supplémentaire de dent malade.

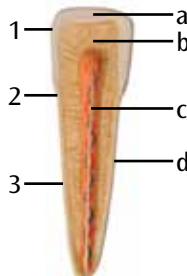
- 1 Processus condyloïde
- 2 Processus coronoïde (du maxillaire inférieur)
- 3 Rameau mandibulaire inférieur
- 4 Angle mandibulaire
- 5 Tubercule mentonnier
- 6 Protubérance mentonnière
- 7 Corps mandibulaire
- 8 Gencive
- 9 Muscle ptérygoidien interne
- 10 Muscle mylohyoïde
- 11 Muscle digastrique
- 12 Muscle masséter
- 13 Glande sublinguale
- 14 Glande submandibulaire
- 15 Nerf laryngé inférieur
- 16 Nerf lingual
- 17 Nerf mylohyoïde
- 18 Nerf mentonnier
- 19 Artère faciale
- 20 Artère submentonnière
- 21 Artère mylohyoïde
- 22 Artère alvéolaire inférieure
- 23 Artère mentonnière
- 24 Veine mentonnière
- 25 Veine alvéolaire inférieure
- 26 Foramen mandibulaire



- A Coupe centrale de dent (seulement VE290/1001250) avec carie approximale
- B Coupe extérieure de dent (seulement VE290/1001250) avec carie approximale
- C Canine (seulement VE290/1001250) avec carie du col de la dent
- D Première prémolaire (seulement VE290/1001250) avec carie périphérique secondaire
- E Deuxième prémolaire (seulement VE290/1001250) avec carie de fissure.
- F Première molaire (seulement VE290/1001250) avec carie dentaire profonde
- G Deuxième molaire (seulement VE290/1001250) avec carie dentaire profonde et ouverture de la cavité pulpaire
- H Troisième molaire (seulement VE290/1001250) avec polype pulpaire

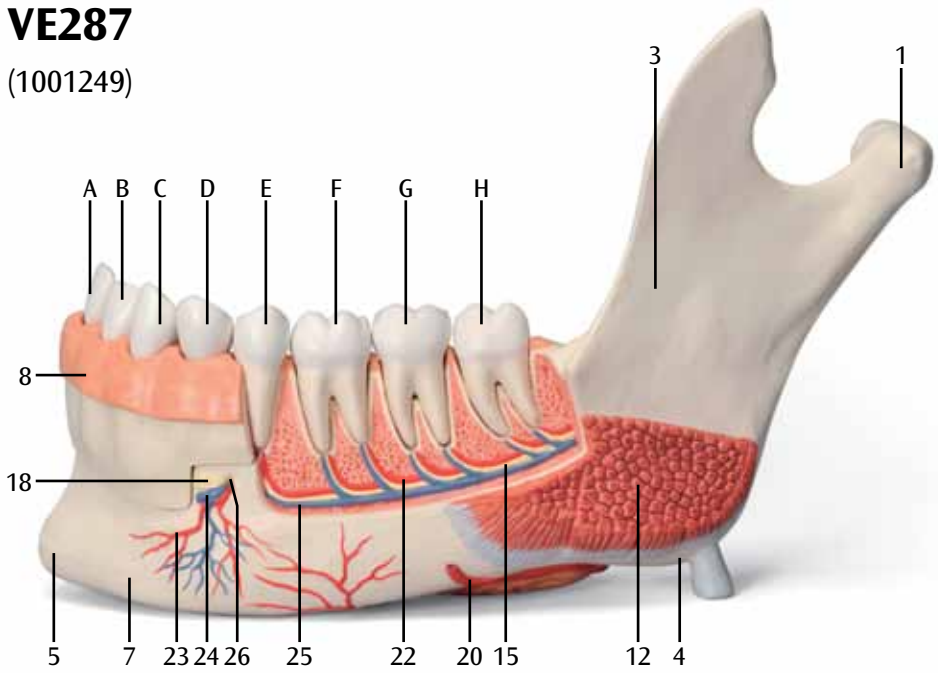
Coupe supplémentaire de dent

- 1 Couronne dentaire
- 2 Col dentaire
- 3 Racine dentaire
- a Email dentaire
- b Dentine
- c Pulpe dentaire
- d Ciment



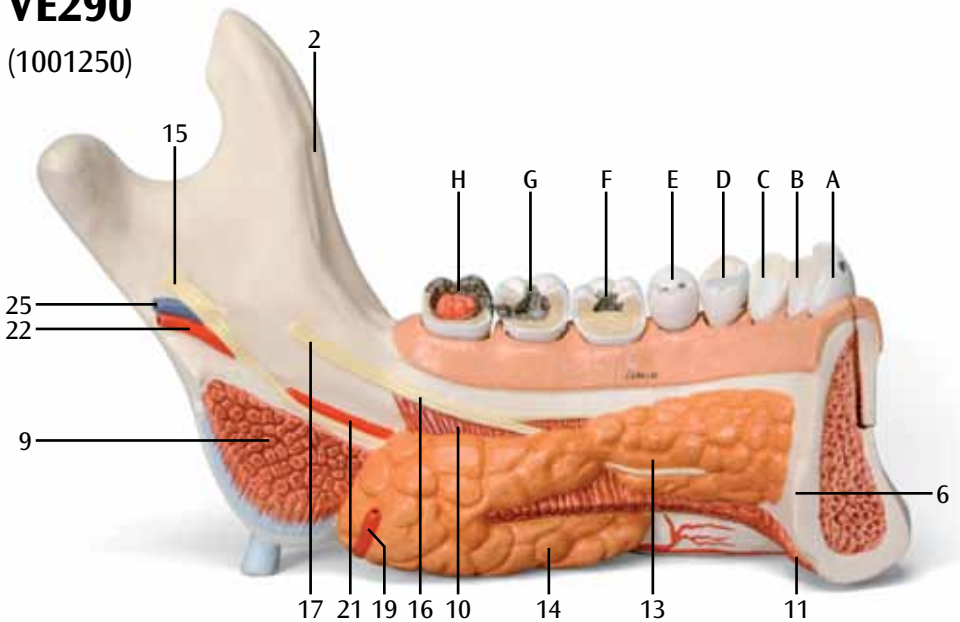
VE287

(1001249)



VE290

(1001250)



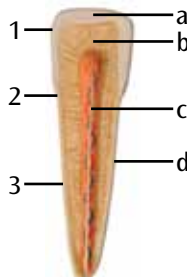
Metade da mandíbula, 3 vezes o tamanho natural, 11 peças. Uma parte da secção frontal do osso, incluindo a gengiva marginal, é removível. É possível retirar todos os dentes dos alvéolos. Inclui um dente incisivo saudável em corte longitudinal. Apenas VE290: com um conjunto extra de dentes estragados.

- 1 Processo condilar
- 2 Processo coronóide (da mandíbula)
- 3 Ramo da mandíbula
- 4 Ângulo mandibular
- 5 Tubérculo mental
- 6 Protuberância mental
- 7 Corpo da mandíbula
- 8 Gengiva
- 9 Músculo pterigóideo medial
- 10 Músculo milo-hióideo
- 11 Músculo digástrico
- 12 Músculo masseter
- 13 Glândula sublingual
- 14 Glândula submandibular
- 15 Nervo alveolar inferior
- 16 Nervo lingual
- 17 Nervo milo-hióideo
- 18 Nervo mental
- 19 Artéria facial
- 20 Artéria submental
- 21 Artéria milo-hióidea
- 22 Artéria alveolar inferior
- 23 Artéria mental
- 24 Veia mental
- 25 Veia alveolar inferior
- 26 Forame mental

- A Dente incisivo central (apenas VE290/1001250) com cárie proximal
- B Dente incisivo lateral (apenas VE290/1001250) com cárie proximal
- C Dente canino (apenas VE290/1001250) com cárie no colo do dente
- D Primeiro pré-molar (apenas VE290/1001250) com cárie marginal secundária
- E Segundo pré-molar (apenas VE290/1001250) com cárie de fissura
- F Primeiro molar (apenas VE290/1001250) com cárie profunda
- G Segundo molar (apenas VE290/1001250) com cárie profunda e abertura da cavidade pulpar
- H Terceiro molar (apenas VE290/1001250) com pólo pulpar

Dente incisivo adicional

- 1 Coroa do dente
- 2 Colo do dente
- 3 Raiz do dente
- a Esmalte do dente
- b Dentina
- c Polpa dentária
- d Cimento



(1001249/1001250)

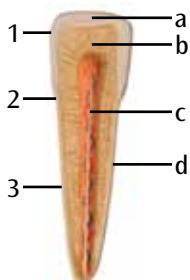
Sezione della mandibola in 11 pezzi, ingrandita 3 volte. Una parte della parete ossea anteriore, compreso il margine gengivale, è removibile. Tutti i denti possono inoltre essere estratti dagli alveoli. Include la sezione longitudinale di un incisivo sano. Solo VE290: serie aggiuntiva di denti che presentano patologie.

- 1 Processo condiloideo
- 2 Processo coronoideo della mandibola
- 3 Ramo della mandibola
- 4 Angolo della mandibola
- 5 Tubercolo mentale
- 6 Spina mentale
- 7 Corpo della mandibola
- 8 Gengiva
- 9 Muscolo pterigoideo interno
- 10 Muscolo miloioideo
- 11 Muscolo digastrico
- 12 Muscolo massetere
- 13 Ghiandola sottolinguale
- 14 Ghiandola sottomandibolare
- 15 Nervo alveolare inferiore
- 16 Nervo linguale
- 17 Nervo miloioideo
- 18 Nervo mentale
- 19 Arteria facciale
- 20 Arteria sottomentale
- 21 Arteria miloioidea
- 22 Arteria alveolare inferiore
- 23 Arteria mentale
- 24 Vena mentale
- 25 Vena alveolare inferiore
- 26 Forame mentale

- A Dente incisivo centrale (solo VE290/1001250) con carie prossimale
- B Dente incisivo laterale (solo VE290/1001250) con carie prossimale
- C Dente canino (nur VE290/1001250) con carie del colletto
- D Primo dente premolare (nur VE290/1001250) con carie secondaria
- E Secondo dente premolare (solo VE290/1001250) con carie fissurale
- F Primo dente molare (nur VE290/1001250) con carie profonda
- G Secondo dente molare (solo VE290/1001250) con carie profonda e interessamento della cavità pulpare
- H Terzo dente molare (solo VE290/1001250) con polipo pulpare

Dente incisivo aggiuntivo

- 1 Corona
- 2 Colletto
- 3 Radice
- a Smalto
- b Dentina
- c Polpa
- d Cemento



11のパーツからなる下顎の3倍大モデルです。

辺縁歯肉を含む下顎骨前側のパーツと全ての歯は歯槽から取り外せます。

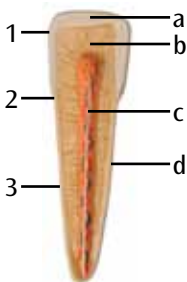
切歯は縦方向に分割でき、内部を観察できます。

VE290のみ：齲蝕（うしょく）などの病変をもつ歯が付属します。

- 1 関節突起
- 2 下顎骨部鉤状突起
- 3 下顎枝
- 4 下顎角
- 5 オトガイ結節
- 6 オトガイ棘
- 7 下顎体
- 8 歯肉
- 9 内側翼突筋
- 10 顎舌骨筋
- 11 顎二腹筋
- 12 咬筋
- 13 舌下腺
- 14 顎下腺
- 15 下歯槽神経
- 16 舌神経
- 17 顎舌骨筋神経
- 18 オトガイ神経
- 19 顔面動脈
- 20 オトガイ下動脈
- 21 顎舌骨筋動脈（顎舌骨筋枝）
- 22 下歯槽動脈
- 23 オトガイ動脈
- 24 オトガイ静脈
- 25 下歯槽静脈
- 26 オトガイ孔
- A 中切歯：隣接面齲蝕（VE290/1001250 のみ）
- B 側切歯：隣接面齲蝕（VE290/1001250 のみ）
- C 犬歯：歯頸部齲蝕（VE290/1001250 のみ）
- D 第一小臼歯：齲蝕（VE290/1001250 のみ）
- E 第二小臼歯：裂溝齲蝕（VE290/1001250 のみ）
- F 第一大臼歯：深在性齲蝕（VE290/1001250 のみ）
- G 第二大臼歯：複雑な深在性齲蝕（VE290/1001250 のみ）
- H 第三大臼歯：歯髄ポリープ（VE290/1001250 のみ）

切歯

- 1 歯冠
- 2 歯頸
- 3 歯根
- a エナメル質
- b 象牙質
- c 歯髄
- d セメント質



(1001249/1001250)

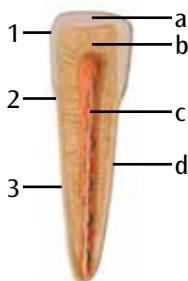
Половина нижней челюсти, примерно в 3 раза больше натуральной величины, 11 частей. Одну часть передней костной стенки, включая краевую десну, можно вынимать. Зубы можно вынимать из альвеол. Кроме того, в комплект поставки также входит продольный срез здорового резца. Только в VE290: дополнительный набор пораженных зубов.

- 1 Мыщелковый отросток
- 2 Венечный отросток нижней челюсти
- 3 Ветвь нижней челюсти
- 4 Угол нижней челюсти
- 5 Подбородочный бугорок
- 6 Нижнечелюстное возвышение
- 7 Тело нижней челюсти
- 8 Десна
- 9 Медиальная крыловидная мышца
- 10 Челюстно-подъязычная мышца
- 11 Двубрюшная мышца
- 12 Жевательная мышца
- 13 Подъязычная железа
- 14 Поднижнечелюстная железа
- 15 Нижний зубной нерв
- 16 Язычный нерв
- 17 Челюстно-подъязычный нерв
- 18 Подбородочный нерв
- 19 Лицевая артерия
- 20 Подподбородочная артерия
- 21 Подбородочная артерия
- 22 Нижняя альвеолярная артерия
- 23 Подбородочная артерия
- 24 Подбородочная вена
- 25 Нижняя альвеолярная вена
- 26 Подбородочное отверстие

- A Центральный резец (только в VE290/1001250) с кариесом апроксимальной поверхности
- B Латеральный резец (только в VE290/1001250) с кариесом апроксимальной поверхности
- C Клык (только в VE290/1001250) с кариесом шейки зуба
- D Первый премоляр (только в VE290/1001250) с кариесом
- E Второй премоляр (только в VE290/1001250) с фиссурным кариесом
- F Первый моляр (только в VE290/1001250) с глубоким кариесом
- G Второй моляр (только в VE290/1001250) с глубоким осложненным кариесом
- H Третий моляр (только в VE290/1001250) с полипом пульпы

Добавочный резец

- 1 Коронка зуба
- 2 Шейка зуба
- 3 Корень зуба
- a Зубная эмаль
- b Дентин
- c Пульпа зуба
- d Цемент



下颌骨的一半模型，大约为派正常大小的三倍，由11个部分组成，前骨壁的一部分包含齿龈缘，可以被移除。每个齿槽骨上的牙齿都可以被移除。此外，还提供纵切面上的门齿。只有VE290模型上有一套坏牙。

- 1 髁突
- 2 下颌骨冠突
- 3 下颌骨的下颌支
- 4 下颌角
- 5 颞结节
- 6 下颌骨隆起
- 7 下颌骨体部
- 8 牙龈
- 9 翼内肌
- 10 下颌舌骨肌
- 11 二腹肌
- 12 咬肌
- 13 舌下腺
- 14 下颌下腺
- 15 下牙槽神经
- 16 舌神经
- 17 下颌舌骨神经
- 18 颞神经
- 19 面动脉
- 20 颞下动脉
- 21 颞动脉
- 22 下牙槽动脉
- 23 颞动脉
- 24 颞静脉
- 25 下牙槽静脉
- 26 颞孔

- A 邻面上有龋洞的中切牙（仅适用于VE290/1001250模型）
- B 邻面上有龋洞的侧切牙（仅适用于VE290/1001250模型）
- C 颈部有龋洞的尖牙（仅适用于VE290/1001250模型）
- D 上面有龋洞的第一前磨牙（仅适用于VE290/1001250模型）
- E 上面有裂隙状龋洞的第二前磨牙（仅适用于VE290/1001250模型）
- F 深部有龋洞的第一磨牙（仅适用于VE290/1001250模型）
- G 上面有龋洞且伴有深部并发症的第二磨牙（仅适用于VE290/1001250模型）
- H 上面有牙髓息肉的第三磨牙（仅适用于VE290/1001250模型）

多生的门齿牙

- 1 牙冠
- 2 牙颈
- 3 牙根
- a 牙釉质
- b 牙本质
- c 牙髓
- d 牙骨质

