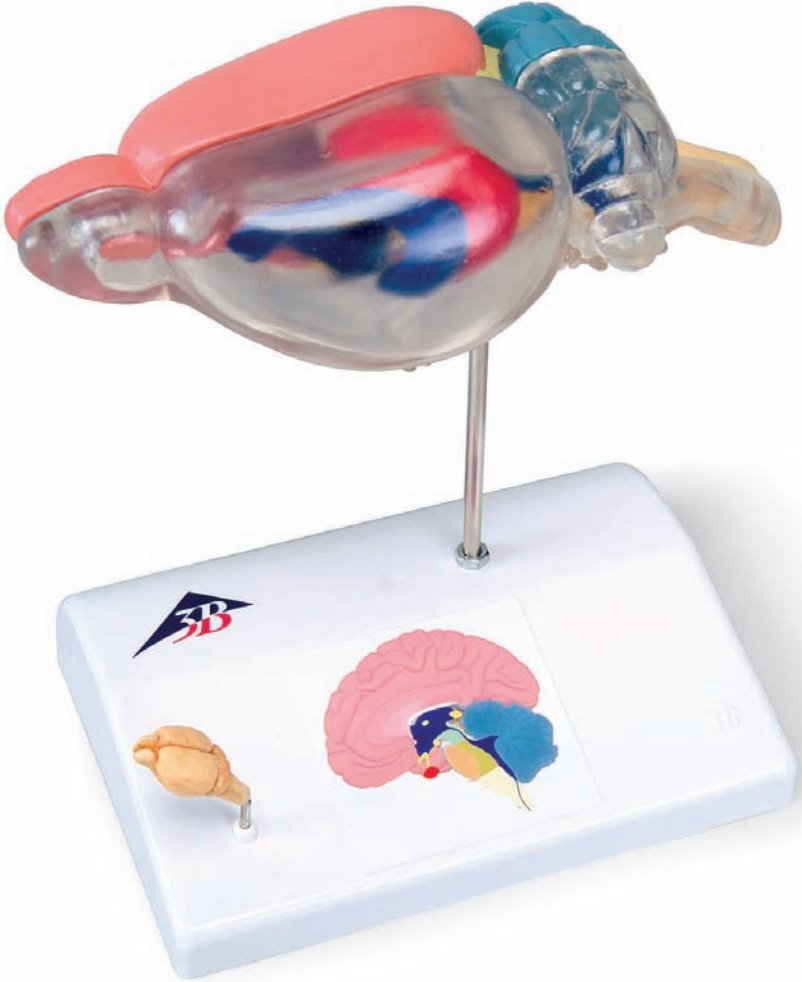



Latin

Bild 1

- 1 Bulbus olfactorius
- 9 Ventriculi cerebri III und IV
- 10 Myelencephalon/Medulla oblongata
- 12 Diencephalon/Hypothalamus
- 14 Hypophyse
- 15 Chiasma opticum
- 16 N. abducens
- 17 N. trochlearis
- 18 N. oculomotorius
- 19 N. opticus
- 20 Pyramis Bulbi
- 22 Nn. Craniales IX und XII

Bild 2

- 3 Diencephalon/Thalamus
- 4 Ventriculi cerebri I und II
- 5 Hippocampus
- 6 Mesencephalon
- 7 Metencephalon
- 8 Cerebellum
- 10 Myelencephalon/Medulla oblongata
- 11 Pons
- 13 N. trigeminus
- 14 Hypophyse

Bild 3

- 2 Telencephalon
- 4 Ventriculi cerebri I und II
- 5 Hippocampus
- 6 Mesencephalon
- 8 Cerebellum
- 9 Ventriculi cerebri III und IV
- 10 Myelencephalon/Medulla oblongata
- 21 Paraflocculus (Cerebellum) Paraflocculus (Cerebellum)

Rat Brain for Comparative Anatomy

English

Fig. 1

- 1 Olfactory bulb
- 9 3rd and 4th ventricles of brain
- 10 Medulla oblongata
- 12 Hypothalamus
- 14 Pituitary gland
- 15 Optic chiasm
- 16 6th cranial nerve
- 17 4th cranial nerve
- 18 3rd cranial nerve
- 19 2nd cranial nerve
- 20 Pyramid
- 22 9th - 12th cranial nerves

Fig. 2

- 3 Diencephalon
- 4 1st and 2nd ventricle of brain
- 5 Hippocampus
- 6 Mesencephalon
- 7 Metencephalon
- 8 Cerebellum
- 10 Medulla oblongata
- 11 Pons (part of the ventral metencephalon)
- 13 5th cranial nerve 1,2,3
- 14 Pituitary gland

Fig. 3

- 2 Telencephalon
- 4 1st and 2nd ventricles of brain
- 5 Hippocampus
- 6 Mesencephalon
- 8 Cerebellum
- 9 3rd and 4th ventricles of brain
- 10 Medulla oblongata
- 21 Paraflocculus of the cerebellum

Rattengehirn zur vergleichenden Anatomie

Bild 1

- 1 Riechhirn
- 9 Hirnkammer/ Hirnventrikel III und IV
- 10 Verlängertes Mark
- 12 Zwischenhirn
- 14 Hirnanhangdrüse
- 15 Sehnervkreuzung
- 16 Hirnnerv VI
- 17 Hirnnerv IV
- 18 Hirnnerv III
- 19 Hirnnerv II
- 20 Pyramide
- 22 Hirnnerven IX - XII

Bild 2

- 3 Zwischenhirn
- 4 Hirnkammer/Hirnventrikel I und II
- 5 Hippocampus
- 6 Mittelhirn
- 7 Hinterhirn
- 8 Kleinhirn
- 10 Verlängertes Mark
- 11 Brücke (Teil des ventralen Metencephalon)
- 13 Hirnnerv V 1,2,3
- 14 Hirnanhangdrüse

Bild 3

- 2 Endhirn/Großhirn
- 4 Hirnkammer/Hirnventrikel I und II
- 5 Hippocampus
- 6 Mittelhirn
- 8 Kleinhirn
- 9 Hirnkammer/Hirnventrikel III und IV
- 10 Verlängertes Mark
- 21 Paraflocullus des Kleinhirn

Cerebro de rata para anatomía comparativa

Español

Figura 1

- 1 Bulbo olfatorio
- 9 Ventriculos cerebrales III y IV
- 10 Médula oblonga
- 12 Hipotálamo
- 14 Hipófisis
- 15 Quiasma óptico
- 16 VI par craneal
- 17 IV par craneal
- 18 III par craneal
- 19 II par craneal
- 20 Pirámide
- 22 Pares craneales IX - XII

Figura 2

- 3 Diencéfalo
- 4 Ventriculos cerebrales I y II
- 5 Hipocampo
- 6 Mesencéfalo
- 7 Opistencéfalo
- 8 Cerebelo
- 10 Médula oblonga
- 11 Puente (parte del metencéfalo ventral)
- 13 V par craneal 1,2,3
- 14 Hipófisis

Figura 3

- 2 Telencéfalo
- 4 Ventriculos I y II
- 5 Hipocampo
- 6 Mesencéfalo
- 8 Cerebelo
- 9 Ventriculos III y IV
- 10 Médula oblonga
- 21 Paraflocculo del cerebelo

Cerveau du rat pour anatomie comparative

Image 1

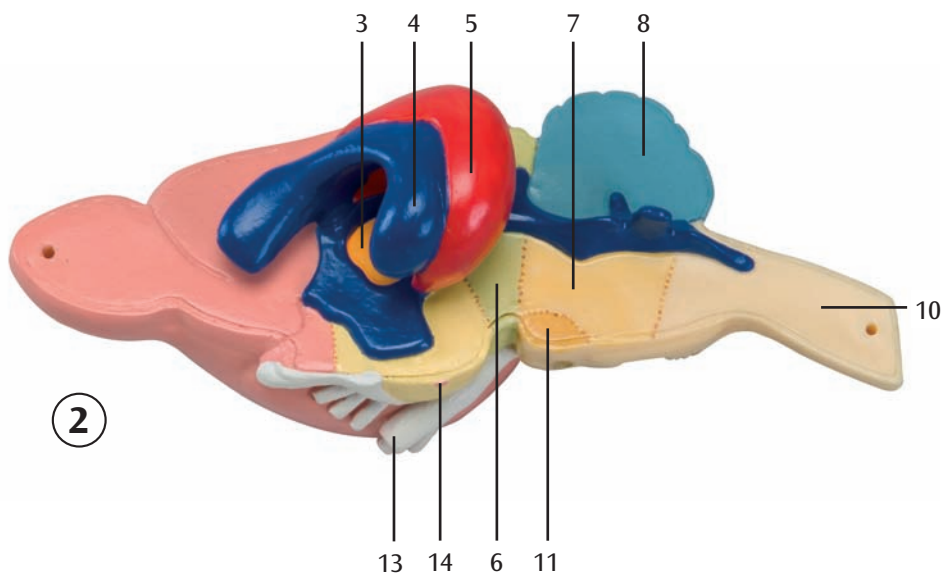
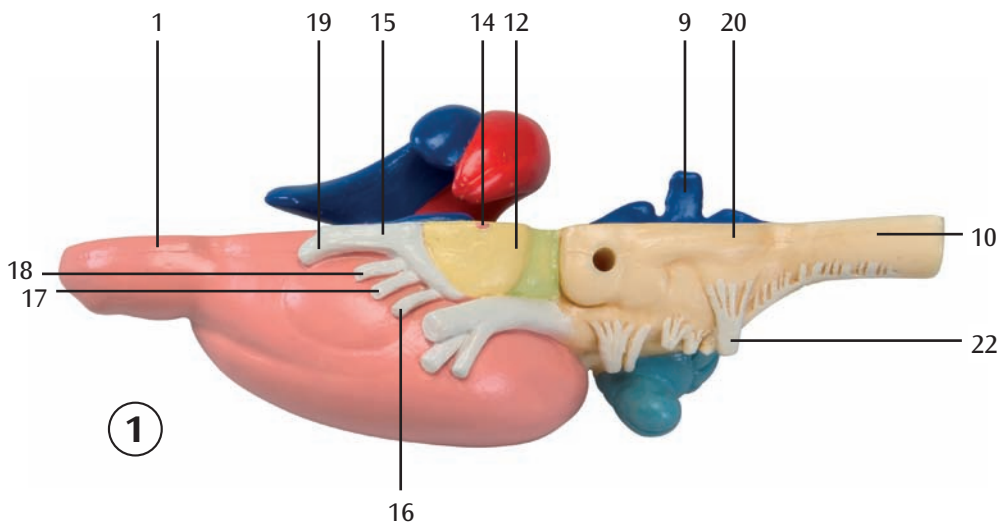
- 1 Bulbe olfactif
- 9 Ventricule cérébral/Ventricule cérébral III et IV
- 10 Bulbe rachidien
- 12 Hypothalamus
- 14 Glande pituitaire
- 15 Chiasma optique
- 16 6ème nerf
- 17 4ème nerf
- 18 3ème nerf
- 19 2ème nerf
- 20 Pyramide
- 22 9ème - 12ème nerfs

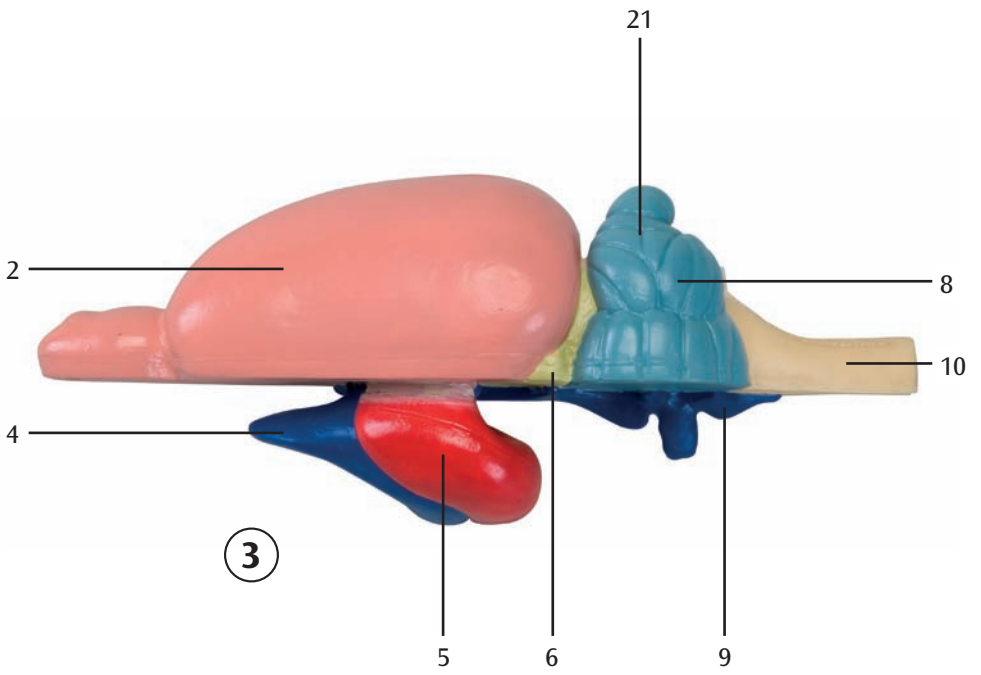
Image 2

- 3 Diencephale
- 4 Ventricule cérébral/Ventricule cérébral I et II
- 5 Hippocampe
- 6 Mésencéphale
- 7 Métencéphale
- 8 Cervelet
- 10 Bulbe rachidien
- 11 Pont (partie du métencéphale ventral)
- 13 Cinquième nerf 1, 2, 3
- 14 Glande pituitaire

Image 3

- 2 Télencéphale
- 4 Ventricule cérébral/Ventricule cérébral I et II
- 5 Hippocampe
- 6 Mésencéphale
- 8 Cervelet
- 9 Ventricule cérébral/Ventricule cérébral III et IV
- 10 Bulbe rachidien
- 21 Flocculus secondaire du cervelet





Cérebro de rato para anatomia comparativa

Português

Figura 1

- 1 Bulbo olfatório
- 9 Ventriculos cerebrais III e IV
- 10 Medula oblonga
- 12 Hipotálamo
- 14 Hipófise
- 15 Quiasma ótico
- 16 Nervos cerebrais VI
- 17 Nervos cerebrais IV
- 18 Nervos cerebrais III
- 19 Nervos cerebrais II
- 20 Pirâmide
- 22 Nervos cerebrais IX - XII

Figura 2

- 3 Diencéfalo
- 4 Câmara cerebral/Ventriculos cerebrais I e II
- 5 Hipocampo
- 6 Mesencéfalo
- 7 Lobo occipital do cérebro
- 8 Cerebelo
- 10 Medula oblonga
- 11 Pontes (parte do metencéfalo ventral)
- 13 Nervos cerebrais V 1,2,3
- 14 Hipófise

Figura 3

- 2 Telencéfalo
- 4 Câmara cerebral/Ventriculos cerebrais I e II
- 5 Hipocampo
- 6 Mesencéfalo
- 8 Cerebelo
- 9 Câmara cerebral/Ventriculos cerebrais III e IV
- 10 Medula oblonga
- 21 Paraflocculo do cerebelo

Cervello di ratto per anatomia comparata

Figura 1

- 1 Bulbo olfattorio
- 9 Ventricolo cerebrale III e IV
- 10 Midollo allungato
- 12 Ipotalamo
- 14 Ghiandola pituitaria
- 15 Intersezione del nervo ottico
- 16 Nervo abducente
- 17 Nervo patetico
- 18 Nervo oculomotore
- 19 Nervo ottico
- 20 Piramide
- 22 Nervi cerebrali IX - XII

Figura 2

- 3 Ipotalamo
- 4 Ventricolo cerebrale I e II
- 5 Ippocampo
- 6 Mesencefalo
- 7 Metencefalo
- 8 Cervelletto
- 10 Midollo allungato
- 11 Protuberanza anulare (parte del metencefalo ventrale)
- 13 Nervo trigemino 1,2,3
- 14 Ghiandola pituitaria

Figura 3

- 2 Telencefalo/encefalo
- 4 Ventricolo cerebrale I e II
- 5 Ippocampo
- 6 Mesencefalo
- 8 Cervelletto
- 9 Ventricolo cerebrale III e IV
- 10 Midollo allungato
- 21 Flocculo accessorio del cervelletto

①

- 1 嗅球
- 9 第3, 4脳室
- 10 延髄
- 12 視床下部
- 14 下垂体
- 15 視（神経）交叉
- 16 外転神経（第6脳神経）
- 17 滑車神経（第4脳神経）
- 18 動眼神経（第3脳神経）
- 19 視神経（第2脳神経）
- 20 錐体
- 22 第9～12脳神経

②

- 3 間脳
- 4 側脳室
- 5 海馬
- 6 中脳
- 7 後脳
- 8 小脳
- 10 延髄
- 11 橋
- 13 三叉神経
- 14 下垂体

③

- 2 終脳
- 4 側脳室
- 5 海馬
- 6 中脳
- 8 小脳
- 9 第3, 4脳室
- 10 延髄
- 21 小脳傍片葉

